

Chirurgische behandeling bij uitval van de nervus facialis

P.J.F.M. Lohuis

Correspondentieadres:

Dr. P.J.F.M. Lohuis,
kno-arts,
hoofd-halschirurg
Centrum voor Nervus
Facialis Pathologie
Diakonessenhuis,
locatie Zeist
Postbus 1002, 3700
BA Zeist
e-mail: p.lohuis@nki.nl

Trefwoorden

N. facialisuitval

Inleiding

Een complete unilaterale uitval van de nervus facialis is functioneel, psychologisch en esthetisch een dramatische gebeurtenis voor de patiënt. Gelukkig herstelt het merendeel van deze patiëntengroep restloos, met of zonder de hulp van medicatie. Patiënten met een blijvende complete of partiële uitval komen in aanmerking voor chirurgische correctie. Afhankelijk van de oorzaak en de duur van de facialisuitval worden daarbij verschillende technieken gebruikt, die hierna kort worden besproken (zie ook: www.facial-plastic-surgery.nl).

Preoperatief

Preoperatieve besluitvorming

Zodra de structuur van de nervus facialis eenmaal is beschadigd, bestaat er geen kans meer op een compleet herstel van de functie. Zelfs in de meest succesvolle situaties, waarbij de willekeurige mimiek van de aangezichtspieren dramatisch is hersteld, zal toch op de lange termijn sprake zijn van een significante en permanente deficiëntie in de onwillekeurige controle. Deze disbalans in aangezichtsmotoriek is met name dan zichtbaar indien de patiënt onwillekeurig op emotie reageert en daarbij alleen de normale zijde van het gezicht beweegt. Vaak is een chirurg echter reeds tevreden met een beperkte mate van herstel van de willekeurige beweging in het gezicht, de tonus van de aangezichtspieren, de sluiting van het oog, dan wel met slechts een kleine esthetische verbetering van de symmetrie van het gezicht in rust.

In de praktijk blijkt iedere patiënt met een facialisuitval verschillend. Er is dan ook geen eenduidige standaard operatietechniek toepasbaar bij een willekeurige vorm van uitval van de aangezichtsmotoriek.

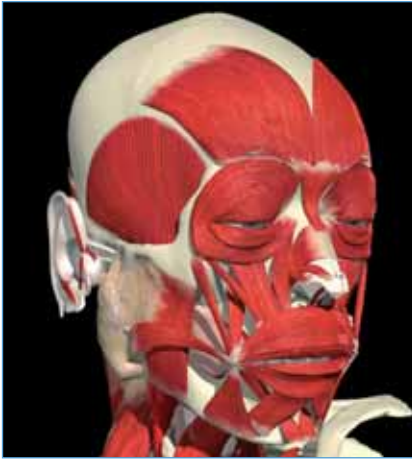
Vaak wordt gekozen voor een combinatie van technieken. Herstel van de continuïteit van de zenuw zelf geeft ontegenzeggelijk de beste functionele resultaten, maar is niet in alle gevallen toepasbaar. Een zorgvuldige preoperatieve analyse, idealiter in multidisciplinair teamverband, helpt bij het definiëren van de doelstellingen van het uiteindelijke behandelingsplan en de daarbij te gebruiken operatieve technieken.

Preoperatief onderzoek

Foto's in standaard situaties (rust, wenkbrauw heffen, ogen sluiten, tanden laten zien, lippen tuiten) en een zorgvuldig uitgevoerde House-Brackmann-classificatie, dienen als uitgangswaarde en ter vergelijking van een chirurgisch te bereiken herstel. Aanvullende radiodiagnostiek in de vorm van een MRI-scan van het verloop van de zenuw kan behulpzaam zijn bij de diagnostiek, in zoverre deze nog niet is afgerond. Elektromyografie (EMG) kan helpen uitsluitel te vinden bij de vraag of de zenuw anatomisch nog intact is en/of er enige mate van regeneratie heeft plaatsgevonden. Het belangrijkste onderdeel bij de preoperatieve besluitvorming is echter vooral het gebruik van het gezonde verstand van de chirurg, waarbij hij bij zijn keuze onder meer de volgende factoren in acht neemt:

- duur van de uitval (acuut of chronisch);
- de oorzaak;
- de locatie van de laesie (centraal, brughoek, os temporale, glandula parotis);
- graad van uitval (partiële of totale uitval);
- aanwezigheid maligniteit en prognose;
- leeftijd van de patiënt.

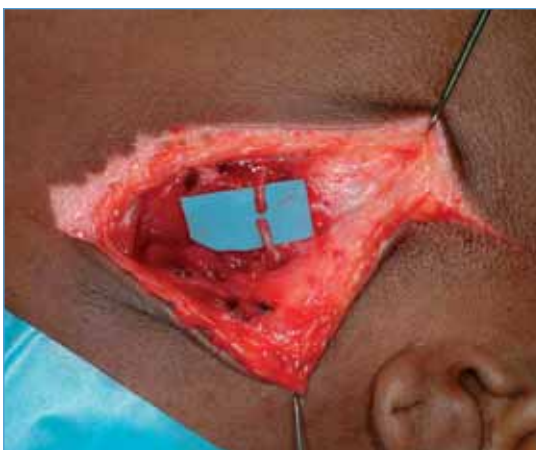
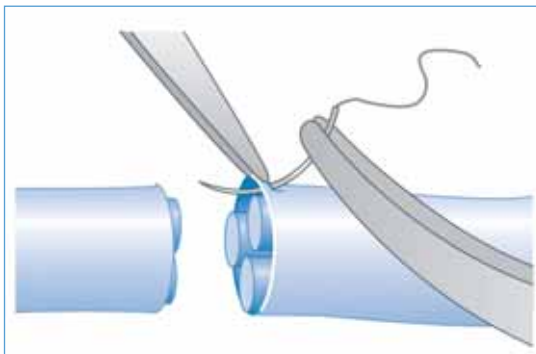
In de literatuur wordt de veelvoud aan chirurgische technieken ter correctie van nervus facialisuitval gecategoriseerd onder dynamische en statische reconstructies. Dynamische reconstructies beogen enige vorm van mimiek te herstellen, terwijl statische reconstructies tot doel hebben de symmetrie in rust te herstellen (*figuur 1*). Meer praktisch is het mijns



Figuur 1. Aangezichtsspieren.

a. Schematische afbeelding van de aangezichtsspieren. b. Patiënt verwezen met de typische kenmerken van een volledige uitval van de nervus facialis (House-Brackmann graad 6) bij lachen en sluiten van de ogen; het wegdraaien van de rechteroogbol wordt het Bell-symptoom genoemd en beschermt tegen het uitdrogen van de cornea. c. Dezelfde patiënt na statische correctie met directe wenkbrauwlift, verzwaren van het bovenooglid met een goudgewichtje, canthoplastiek en facelift.

inziens om een indeling te hanteren die het tijdsinterval tussen het ontstaan van de nervus facialisuitval en de beoogde reconstructies aangeeft.



Figuur 2. a. Schematische weergave van een *end-to-end*-anastomose van de nervus facialis waarbij het epineurium van beide zenuwuiteinden wordt verbonden met behulp van een dunne hechtdraad. **b.** Praktijkvoorbeeld van een patiënt na trauma met een scheermes van een van de facialistakken. Beide zenuwuiteinden worden spanningsloos vrijgelegd waarna anastomose van het epineurium volgt.

Reconstructies in de acute fase

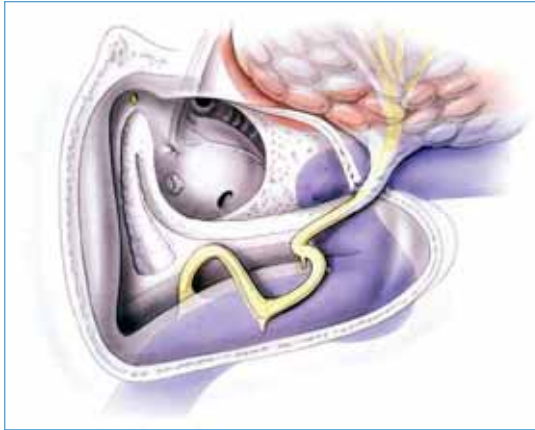
Directe anastomose

In geval van ernstige schade van de nervus facialis geeft reconstructie door middel van een *end-to-end*-anastomose de beste kans op functioneel herstel (*figuur 2*). Niet in alle gevallen is echter duidelijk of de continuïteit van de zenuw daadwerkelijk is verstoord. Bij een fractuur van het os temporale of bij iatrogene schade na oorchirurgie kan bijvoorbeeld sprake zijn van regeneratie van de zenuw, waarbij desondanks het merendeel van de anatomie van de zenuw intact is gebleven en derhalve nog kan dienen als vehikel tijdens het proces van regeneratie. Een intervalperiode tussen het trauma en de facialisuitval is indicatief voor dergelijke gevallen.

Bij twijfel of zekere ledering van de zenuw is exploratie van toepassing, en indien meer dan 50% van de zenuw daarbij blijkt te zijn beschadigd, dient de continuïteit van de zenuw te worden hersteld door hechten van het epineurium. Ter plaatse van de hersenstam is dit technisch lastig, omdat aldaar het epineurium ontbreekt en een continue liquorstroom het hechten vaak bemoeilijkt. Om spanning op de wondnaad te voorkomen, dient de chirurg bovendien in sommige gevallen de zenuw over het gehele benige kanaal vrij te leggen en het verloop van de zenuw te wijzigen, de zogenoemde *rerouting*-procedure (*figuur 3*).

Interpositie van een transplantaat

Indien spanning op de wondnaad niet kan worden voorkomen of indien het defect tussen de zenuwuit-

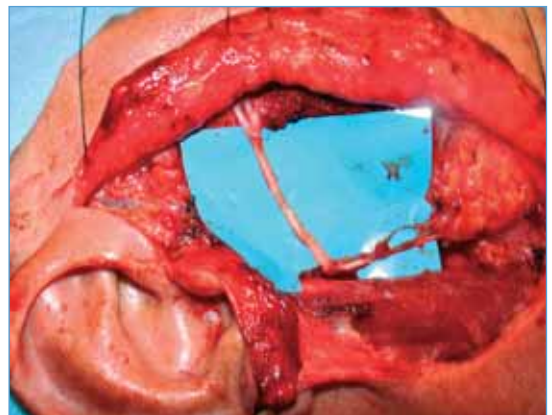
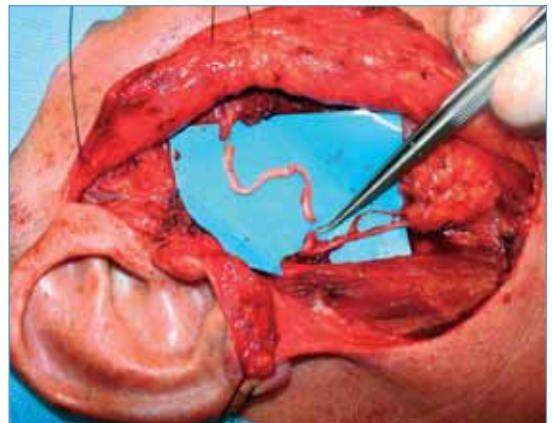
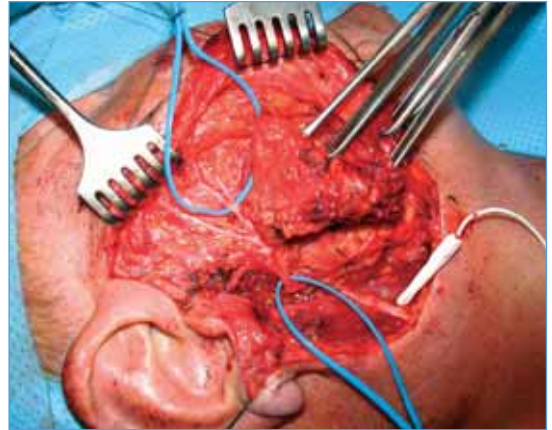


Figuur 3. Bij de nervus facialis-rerouting volgens Fisch wordt de gehele nervus facialis van de hersenstam tot het foramen stylomastoideus gemobiliseerd. Op deze manier kan na trauma – bij retractie van beide zenuwuiteinden – toch met een enkele anastomose een spanningsloze connectie worden aangelegd.

einden groter is dan 1 cm, kan worden gekozen voor een vrije interpositie van het zenuwtransplantaat. Dit is bijvoorbeeld het geval indien bij een maligne speekselkliertumor met zenuwinfiltratie de gehele parotis met een deel van de nervus facialis wordt uitgenomen. Meestal wordt hiervoor de nervus auricularis magnus gebruikt, op indicatie ook wel de nervus suralis uit het onderbeen (*figuur 4*). Omdat bij een interpositietransplantaat sprake is van twee anastomosen is de kans op functioneel herstel van de zenuw iets kleiner dan na een directe anastomose.

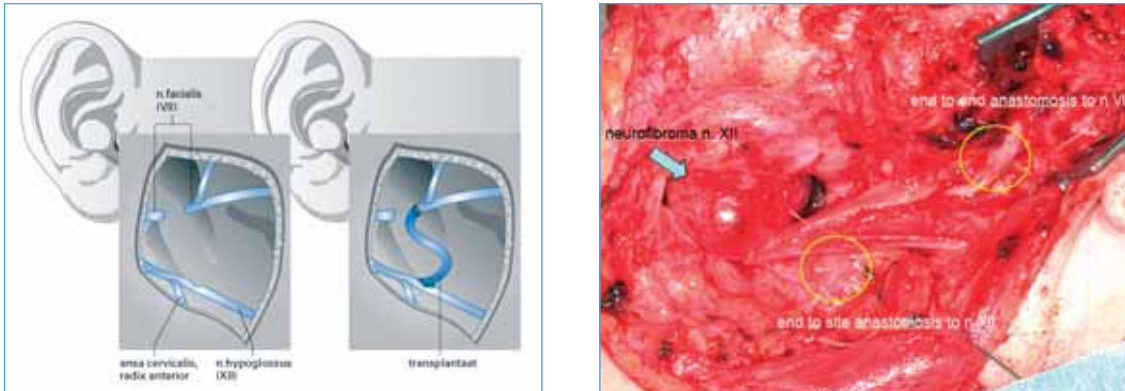
Reconstructies chronische fase VII-XII *jump-anastomose*

Indien het proximale deel van de nervus facialis niet beschikbaar is voor anastomose (bijvoorbeeld na brughoekchirurgie) is een zenuwanastomose nog steeds mogelijk door transpositie van de nervus hypoglossus, de 12^e hersenzenuw die de motoriek van de tong verzorgt. Ten koste van een hemi-atrofie van de tong geeft deze techniek door een *end-to-end*-anastomose met de nervus facialis in veel gevallen een herstel van de tonus van de aangezichtsmusculatuur tot op het niveau House-Brackmann-3. Na 1990 bleek – onder meer door werk van Manni – dat hetzelfde functionele resultaat kon worden bereikt door middel van de interpositie van een vrij zenuwtransplantaat tussen de nervus facialis (*end-to-end*) en de nervus hypoglossus (*end-to-side*) (*figuur 5*). Door de nervus hypoglossus slechts beperkt in te snijden, blijft bij deze techniek de ipsilaterale tongmotoriek



Figuur 4. a. Parotidectomie bij patiënt met een maligne speekselkliertumor met ingroei van de tumor in de oculo-frontale tak van de nervus facialis. **b.** De oculo-frontale tak is met de tumor verwijderd; de hoofdstam van de nervus facialis en de cervicomandibulaire tak zijn intact. Ipsilaterale nervus auricularis magnus in situ. **c.** Interpositie van de nervus auricularis magnus door twee anastomosen. Het transplantaat dient als vehiculum voor reïnnervatie van neuronen vanuit de hoofdstam naar de perifere aangezichtsmusculatuur, in dit specifieke geval de musculus orbicularis oculi en de musculus zygomatici.

behouden en worden postoperatief tevens minder onwillekeurige synkinesen waargenomen. Voor een optimaal resultaat dient de techniek van de VII-XII *jump-anastomose* vaak te worden gecombineerd met statische technieken voor oog en wenkbrauw.

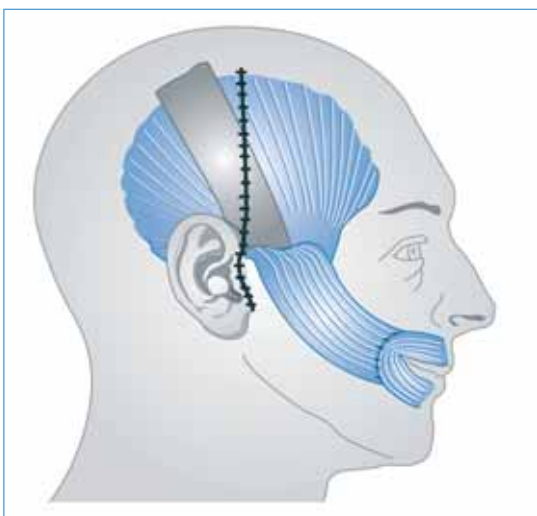


Figuur 5. a. De nervus facialis (end-to-end) en de nervus hypoglossus (end-to-side) kunnen worden verbonden met behulp van een interpositietransplantaat van de nervus auricularis magnus. **b.** Praktijkvoorbeeld van een patiënt met neurofibromatose-II na brughoekchirurgie aan de linkerzijde. De nervus auricularis magnus is onder de musculus digastricus doorgetrokken en end-to-side verbonden met de nervus hypoglossus en end-to-end met de doorgesneden hoofdstam van de nervus facialis. De gele cirkels geven de plaats van de anastomosen (bedekt met tissuecol) aan. Er is sprake van een neurofibroom van het distale deel van de nervus hypoglossus.

Indien de uitval langer dan twee jaar bestaat, heeft een herstel van de zenuwfunctie met behulp van een van de anastomosestechnieken weinig zin, omdat distaal de aangezichtsmusculatuur reeds onherstelbaar is geatrofieerd. In dergelijke gevallen is een spiertranspositie nog wel zinvol.

Transpositie van de musculus temporalis

De musculus temporalis wordt geïnnerveerd door de vijfde hersenzenuw. Door het middengedeelte van de spier in te snijden en tezamen met de diepe temporalisfascie aan de bovenzijde en het periost aan de onderzijde over het zygoma te roteren in een voorafgecreëerde tunnel, kan deze als een anker worden gebruikt om de mondhoek te heffen (figuur 6). Zo



Figuur 6. Een transpositie van het middengedeelte van de musculus temporalis kan als een anker worden gebruikt om de mondhoek te heffen, maar geeft vaak wel een zwelling over het zygoma.

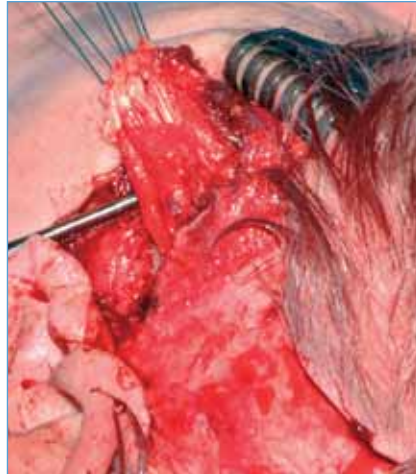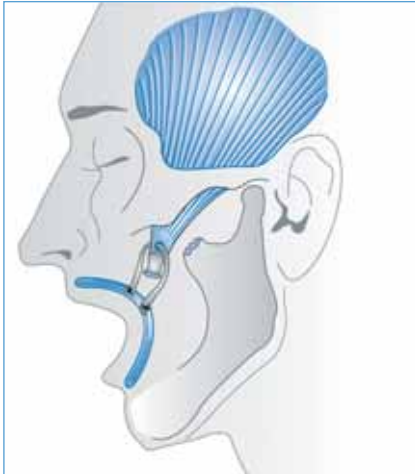
nodig kan hierbij de pedicle worden verlengd door middel van een stukje fascia lata. Nadeel van deze procedure betreft de duidelijk zichtbare spiermassa over het zygoma en daarnaast het volumeverlies in de temporaalregio.

Tensor fascia lata-slingprocedure

Bovenbeschreven nadelen zijn niet van toepassing op een variant op de musculus temporalistranspositie, de tensor fascia lata-procedure. Bij deze procedure wordt via een zaagsnede in de processus coronoideus de aanhechting van de musculus temporalis van de mandibula losgemaakt. Vervolgens kan net boven het bot van de processus coronoideus een strip fascia lata uit het bovenbeen door de pees worden geslagen, zodat beide uiteinden van de fasciestrip kunnen worden gebruikt voor de elevatie van boven- en onderlip (figuur 7).

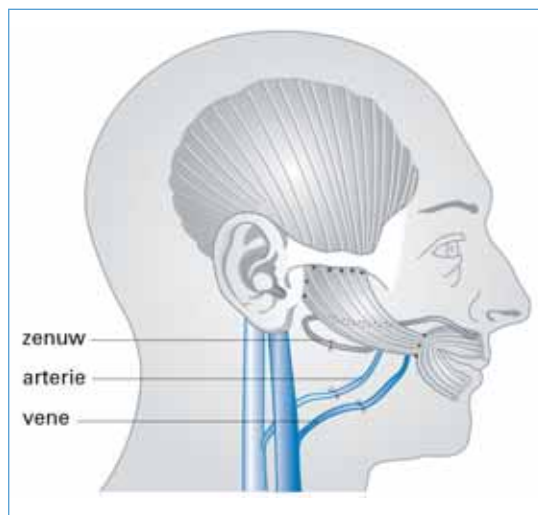
Vrije gracilistranspositie (herstel van de lach)

Reconstructie met behulp van een vrij spiertransplantaat van de musculus gracilis is technisch lastig, maar kent wel goede resultaten. De procedure verloopt in twee fasen. In de eerste fase wordt een vrij zenuwtransplantaat (nervus suralis) via een anastomose aangesloten aan een van de buccale takken van de gezonde, contralaterale nervus facialis. Via smalle tunnels wordt in dezelfde sessie de nervus suralis naar de contralaterale oorlel geleid. Na ongeveer een periode van negen maanden kan bij gebleken *sprouting* de zenuw (Tinel) bij de oorlel worden opgezocht en worden aangesloten op de innerverende zenuw van de vrij te transplanteren musculus



Figuur 7. a. Elevatie van boven- en onderlip door middel van de tensor fascia lata-procedure. Nadat via een zaagsnede in de processus coronoideus de aanhechting van de musculus temporalis van de mandibula is losgemaakt, kan een strip fascia lata uit het bovenbeen door de peesaanhechting worden geslagen. b. De procedure bij patiënt in *figuur b* betreft een modificatie van de tensor fascia lata-procedure. Na verwijderen van het zygoma wordt de musculus temporalis losgemaakt van de processus coronoideus en rechtstreeks verbonden aan de musculus orbicularis oris. Het zygoma wordt teruggeplaatst met een AO-plaat. c. Dezelfde patiënt als (b) met een status bij een totale facialisparalyse met atrofie van de aangezichts-musculatuur. Met aanspannen van de musculus temporalis kan zij nu na mimetherapie een glimlach reconstrueren. Tevens canthoplastiek, goudgewichtje en directe wenkbrauwlift.

gracilis. Om de doorbloeding van de gracilisspier te garanderen, worden de voedende vaten van deze spier geanastomoseerd op de arteria en vena temporalis of de arteria en vena facialis (*figuur 8*). Hoewel de spiertranspositie slechts één trekrichting kent en in sommige gevallen wat volumineus uitvalt, geeft deze transpositietechniek vaak goede resultaten en de mogelijkheid tot een spontane glimlach die simultaan verloopt met de gezonde kant.



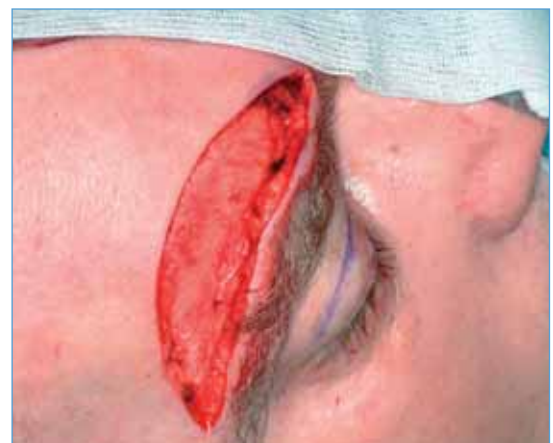Figuur 8. Reconstructie met behulp van een vrij spiertransplantaat. Nadat een vrij zenuwtransplantaat (nervus suralis) via anastomose is aangesloten op een buccale tak van de contralaterale nervus facialis wordt de spier ingehecht tussen mondhoek en zygoma en verbonden met het zenuwtransplantaat. Om de doorbloeding van de spier te garanderen, worden de voedende vaten van deze spier geanastomoseerd op de arteria en vena facialis.

Statische technieken

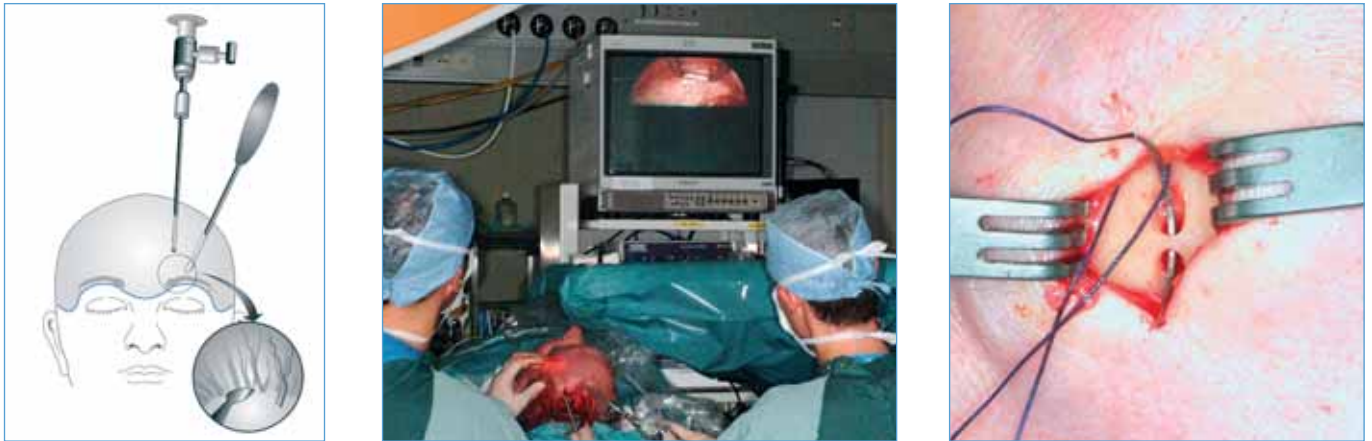Wenkbrauw

Directe wenkbrauwlift

Traditioneel wordt bij een aangezichtsverlamming de patiënt met een blijvende unilaterale wenkbrauwptosis behandeld met een directe wenkbrauwlift. Hierbij wordt boven de wenkbrauw een streep huid van enkele centimeters verwijderd, teneinde het verlies aan elevatie door de musculus frontalis te compenseren en de daarmee gecorreleerde wenkbrauwptosis en dermatochalazis te corrigeren (*figuur 9*). Zelfs indien nauwkeurig gesloten, is het litteken toch altijd zichtbaar, zelfs bij mannelijke patiënten met een zware wenkbrauwaanzet.



Figuur 9. Bij de directe wenkbrauwlift wordt boven de wenkbrauw een streep huid van enkele centimeters verwijderd teneinde het verlies aan elevatie door de musculus frontalis te compenseren.



Figuur 10. Bij de endoscopische wenkbrauwlift wordt met behoud van de integriteit van de nervus supraorbitalis en supratrochlearis via kleine sneetje in de behaarde hoofdhaar van het voorhoofd subperiostaal getunneld en losgemaakt van de orbitarand met behulp van een endoscoop en endoscoophouder (a en b). De hierdoor ontstane lift van de voorhoofdshuid wordt gefixeerd met een periosthechting naar een bottunnel (c) of met een later te verwijderen titanium schroefje in de tabula externa van de schedel.

Endoscopische wenkbrauwlift

De endoscopische wenkbrauwlift vormt derhalve met name bij jonge mensen, bij wie de ptosis door de grotere elasticiteit van de huid relatief beperkt is, een prima alternatief. Hierbij wordt via kleine sneetje in de behaarde hoofdhaar de huid van het voorhoofd subperiostaal getunneld (figuur 10). Met behulp van een endoscoop en endoscoophouder kan vervolgens onder zicht het periost boven de orbitarand worden ingesneden met behoud van de integriteit van de nervus supraorbitalis en supratrochlearis. De hierdoor ontstane lift van de voorhoofdshuid wordt gefixeerd met een periosthechting om een later te verwijderen titanium schroefje in de tabula externa van de schedel.

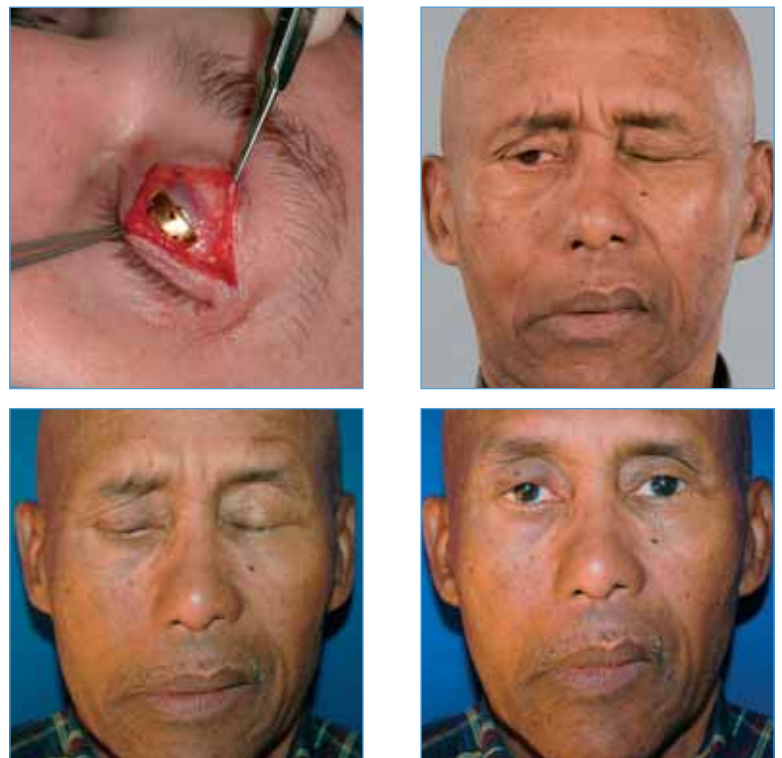Oog

Goudgewichtje in bovenooglid

Zelfs indien de nervus facialis functie partieel herstelt, is vaak toch nog sprake van onvoldoende sluiting van het bovenooglid. In dergelijke gevallen is het zinvol het bovenooglid te verzwaren door het implanteren van een goudgewichtje (figuur 11). Op de polikliniek wordt pre-operatief gemeten welk gewicht optimaal is voor de individuele patiënt, opdat het ooglid wel afsluit maar bij openen geen ptosis bewerkstelligt. Meestal volstaat een gewichtje tussen de 1,0 en 1,4 gram. Anamnestic dient vooraf een allergie voor goud te worden uitgesloten.

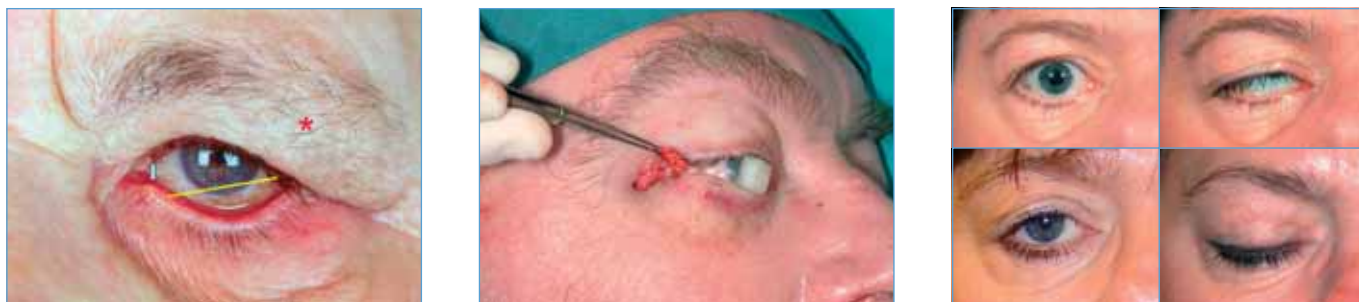Laterale canthoplastiek

Bij een totale paralyse is in veel gevallen sprake van een graad-4-ectropion (figuur 12). Door middel van

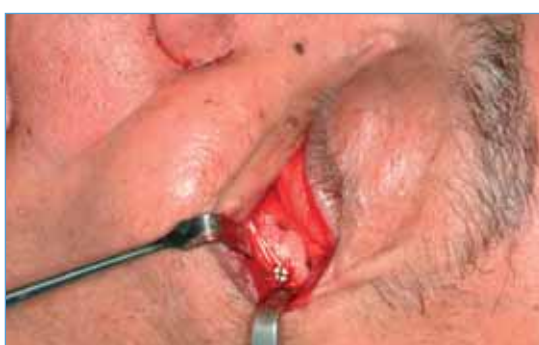

Figuur 11. a. Het bovenooglid kan worden verzwared door het implanteren van een goudgewichtje dat op de tarsus wordt gefixeerd. b. Patiënt is na facialisuitval niet in staat het oog te sluiten. c. Na implanteren goudgewichtje. d. Het gewichtje is zo zwaar dat het weliswaar het ooglid sluit maar geen ptosis veroorzaakt.

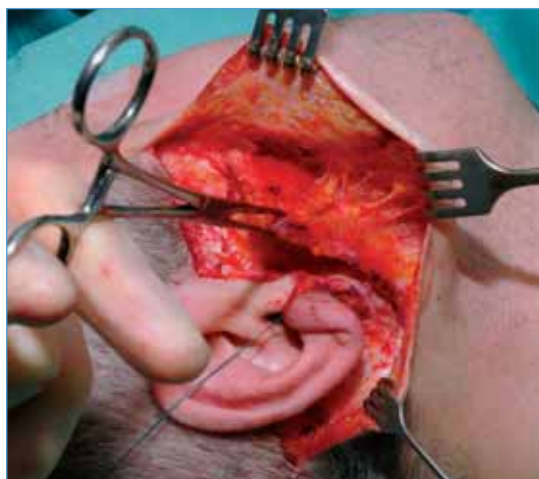
een laterale canthoplastiek kan in dergelijke gevallen de tarsus van het onderooglid worden ingekort en aan het periost van de orbita worden vastgezet, dat zowel esthetisch als functioneel een sterke verbetering kan geven met een verbeterde oogsluiting. Door het opnieuw creëren van een hellend vlak tussen de traanklier en het punctum lacrimale verbetert de traanafvoer bij deze patiënten.



Figuur 12. a. Ernstige ectropion bij een totale paralyse van de nervus facialis. Door het opnieuw creëren van een hellend vlak tussen de traanklier (asterisk) en het punctum lacrimale (pijl) verbetert de traanafvoer. b. Via een laterale canthoplastiek wordt de tarsus van het onderooglid ingekort en aan het periost van de orbita vastgezet. c. Ectropion en lagophthalmus na herpeszosterinfectie (c1,2), gecorrigeerd met een goudgewichtje en canthoplastiek (c3,4).



Figuur 13. Neuspassagebelemmering door inzakken van de neusklep na parese van de nervus facialis kan worden gecorrigeerd door het lateraliseren van de ala-aanzet met een niet-oplosbare trekhechting om een titanium schroefje in het zygoma.



Figuur 14. Gemodificeerde *deep plane facelift* met optrekken van de SMAS-laag (*superficial musculo-aponeurotic system*) om de stand van de mondhoek in rust te verbeteren.

Neusklep

Bij een nervus facialisverlamming kan sprake zijn van een ipsilaterale neuspassagebelemmering door inzakken van de neusklep. Via een transcutane incisie in het onderste ooglid kan subperiostaal een route

naar de ala-aanzet van de neus worden getunneld waarna de neusklep kan worden geopend door een niet-oplosbare trekhechting naar een titaniumschroefje in het zygoma (figuur 13).

Mondhoek

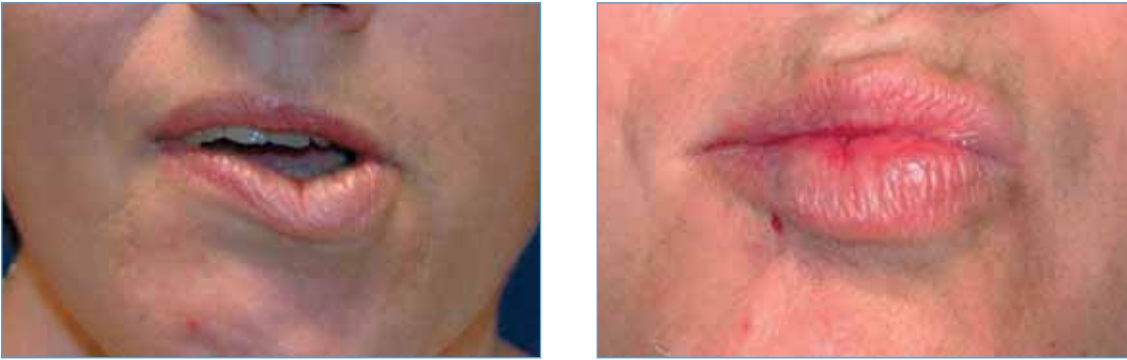Voor de correctie van de scheefstand van de mondhoek worden met name de dynamische reconstructie-technieken gebruikt. In sommige gevallen kan echter ook voor een statische correctie worden gekozen in de vorm van een Gore-tex- of fascia lata-strip tussen zygoma en mondhoek. Ook kan een lift worden bewerkstelligd door het excideren van een reep wang-huid net boven de melolabiale plooi. Soms is een gemodificeerde *deep plane facelift* met optrekken van de SMAS (*superficial musculo-aponeurotic system*) geïndiceerd om de stand van de mondhoek in rust verbeteren (figuur 14).

Onderlip


Soms treedt na facialisuitval *spill* op tijdens drinken als gevolg van een niet-functioneel deel van de onderlip. Door middel van een wigexcisie van een deel van de niet-functionele lip kan de relatieve lengte van het functionele deel worden vergroot, vaak resulterend in een sterke verbetering van de functie van de gehele onderlip (figuur 15).

Adjuvante behandeling

Bij ieder chirurgisch herstel van de anatomie van de nervus facialis, maar bijvoorbeeld ook bij 30% van de patiënten met een idiopathische facialisuitval en bij 80% van de patiënten met een facialisuitval als gevolg van een re-infectie met het herpeszostervirus, is sprake van een degeneratieproces van de zenuw. Dit betekent automatisch dat een groot deel van de



Figuur 15. Door middel van een wigexcisie van een deel van de niet-functionele lip kan de relatieve lengte van het functionele deel worden vergroot. Tuiten voor (a) en na (b) wigexcisie van een deel van de rechteronderlip.



Figuur 16. a. Fouten kunnen ontstaan bij het regeneratieproces van de zenuwvezels in de nervus facialis met als gevolg synkinesiën en contracturen van de aangezichtsmusculatuur. **b.** Voorbeeld van een patiënt met synkinesie en contractuur van de musculus orbicularis oculi als restletsel na herstel van een nervus facialis-letsel. Het injecteren van de buitenste regionen van deze spier met botulinetoxine-A geeft vaak een sterke vermindering van de klachten.

circa 8000 axonen via *sprouting* van centraal naar perifeer opnieuw hun weg moeten zoeken door de endoneurale buizen van de zenuw en dat herstel van de motoriek zes tot negen maanden op zich laat wachten. Vrijwel altijd ontstaan fouten bij dit regeneratieproces van de zenuw (*figuur 16*) met als gevolg restverschijnselen. Tezamen worden deze restverschijnselen ook wel het postparalytische facialissyndroom genoemd, gekenmerkt door:

- synkinesen (aberrante *sprouting*);
- een verzwakking van de willekeurige motoriek (onvolledige *sprouting*);
- onwillekeurige contracties van het halve aangezicht die de normale bewegingen van het aangezicht begeleiden (hyperreactiviteit van de nucleus facialis).

Synkinesen in de facialismotoriek uiten zich bijvoorbeeld door het onwillekeurig sluiten van de oogleden bij het willekeurig bewegen van de mondhoek tijdens eten of spreken (en vice versa). Vooral bij sociale contacten is dit uitermate hinderlijk. Met behulp van mimetherapie en botuline-injecties kan

bij deze patiënten enige verbetering worden bewerkstelligd, vaak in combinatie met een statische correctie van oog en wenkbrauw.

Mimetherapie

Mimetherapie is een vorm van fysiotherapie van het aangezicht, waarbij men de patiënt kortweg een nieuw bewegingspatroon probeert aan te leren dat in redelijke mate correspondeert met de normaal functionerende gelaatshelft. De doelstellingen van mimetherapie zijn met name:

- bewustwording van de aangezichtsmusculatuur;
- analyse van de bewegingen van het gezicht;
- beheersen van de ademhaling (ontspannen gezicht);
- massage van de mimische musculatuur (bevorderen circulatie, onderdrukken contracturen).

Mimetherapie wordt gegeven door fysiotherapeuten en spraaktherapeuten. Vaak zijn enkele sessies al voldoende om de patiënt redelijkerwijs op weg te helpen in het revalidatieproces.

Botulinetoxine-injecties

Botulinetoxine-A wordt opgenomen door perifere cholinerge zenuwen en blokkeert daar het vrijkomen van acetylcholine in de neuromusculaire verbinding van de motorische eindplaat. Het eiwit verzwakt daarmee de overdracht van zenuwpulsen naar de specifiek met dit eiwit geïnjecteerde aangezichtsspieren. Injecties met botulinetoxine zijn vooral van waarde voor de behandeling van contracturen en synkinesen van de musculus orbicularis oculi. Door alleen de buitenste regionen van deze spier te injecteren, blijft het palpebrale deel van de spier actief zodat het bovenooglid zich kan blijven sluiten, eventueel licht geholpen door het plaatsen van een klein goudgewichtje. Ondanks het feit dat de behandeling iedere vier maanden dient te worden herhaald, hebben patiënten een statistisch aantoonbare betere kwaliteit van leven na botulinetoxine-injecties. Botulinetoxine is slecht toepasbaar voor het behandelen van contracturen en synkinesen van de mondhoek. Injectie van de muscoli zygomatici

geeft een grote kans op een ongewenste verdere verzwakking van de belangrijkste elevatoren van de mondhoek.

Literatuur

1. Beurskens C, Gelder RS van, Heymans PG, Manni JJ, Nicolai JPA. The facial palsies, complementary approaches. 2005. Lemma Publishers, Utrecht. ISBN 90-5931-350-x.
2. May M, Schaitkin BM. The Facial Nerve. 2000. Thieme, New York, Stuttgart. ISBN 0-86577-821-3.
3. Manni JJ, Beurskens CH, Velde C van de, Stokroos RJ. Reanimation of the paralyzed face by indirect hypoglossal-facial nerve anastomosis. *Am J Surg.* 2001;182(3):268-73.
4. Pietersen E. Bell's palsy: the spontaneous course of 2500 peripheral facial nerve palsies of different etiologies. *Acta Otolaryngol.* 2002; 549(Suppl):4-30.
5. Lohuis PJFM, Vuyk HD. Surgery of the lower eyelid. In: Vuyk and Lohuis (eds). *Facial Plastic and Reconstructive surgery*, Hodder Publishers, London, 2006, 383-408.
6. *Facial Paralysis Rehabilitation Techniques*. May and Schaitkin (eds). Thieme, New York, 2003.
7. Marres HAM, Lohuis PJFM. Aandoeningen van de nervus facialis. In: Huizing et al (eds) *Keel-neus-oorheelkunde en hoofd-halschirurgie*. Bohn Stafleu van Loghum, Houten, 2007: 161-78.

