

Septumextensie: een transplantaat voor gecontroleerde positionering van de neuspunt

P.J.F.M. Lohuis en H.D. Vuyk

INLEIDING

Controle over de positie en vorm van de neuspunt is misschien wel de grootste uitdaging in de neuschirurgie. In de afgelopen decennia is er dan ook een variëteit aan technieken ontwikkeld om de neuspunt te verfijnen, te roteren of meer projectie te geven. De oorspronkelijk veel gebruikte resectie- en reductietechnieken zijn hierbij langzamerhand vervangen door technieken, waarbij conservatie, relocatie en augmentatie meer op de voorgrond staan¹. Prospectieve analyse van diverse grote patiëntengroepen die neuspuntchirurgie ondergingen heeft aangetoond dat ook met deze laatste technieken het peroperatief bewerkstelligde resultaat postoperatief niet altijd kan worden gehandhaafd. Op de lange termijn is het onderbreken of verzwakken van de steunmechanismen van de neuspunt, zoals bijvoorbeeld de connectie tussen het mediale crus en het septum, vaak debet aan een verlies van projectie en rotatie^{2,3,4,10}. Door veel rhinochirurgen wordt daarom vaak een stukje kraakbeen als 'strut' tussen de mediale crurae geplaatst, met de bedoeling de neuspunt meer steun te geven. Ook bij patiënten met een dergelijke columella-strut kan echter op de lange termijn projectieverlies optreden⁵.

Onlangs kon retrospectief worden aangetoond dat bij patiënten met een columella-strut geen projectieverlies werd gemeten indien de columella-strut peroperatief aan het septumkraakbeen was gefixeerd⁵. Een variant van deze techniek (het septumextensie-transplantaat) werd in ons ziekenhuis bij een aantal patiënten (n=40) met succes toegepast. Met behulp van het septumextensie-transplantaat kon bij deze patiënten de vorm, de rotatie en de projectie van de neuspunt op een meer gecontroleerde manier worden verbeterd. In dit artikel willen we graag de techniek van het septumextensie-transplantaat beschrijven en bespreken aan de hand van 2 patiëntenvoorbeelden.

METHODE EN TECHNIEK

De gehele procedure kan in grote lijnen worden ingedeeld in 5 stappen. Deze worden hieronder besproken.

Stap 1, septumwerk

Via een hemitransfixie-incisie worden aan beide zijden de septumslijmvliesbladen ontwikkeld. In het posterio-inferieure deel van het septum kan kraakbeen worden gewonnen voor het implantaat. Hierbij is het belangrijk dat vanaf de neusrug tot aan de spina nasalis een L-vormig kraakbeenskelet met een breedte van tenminste 1 cm gehandhaafd blijft ter ondersteuning het dorsum. Het caudale septumkraakbeen wordt in principe niet losgemaakt van de premaxilla.

Stap 2, expositie van de alairen

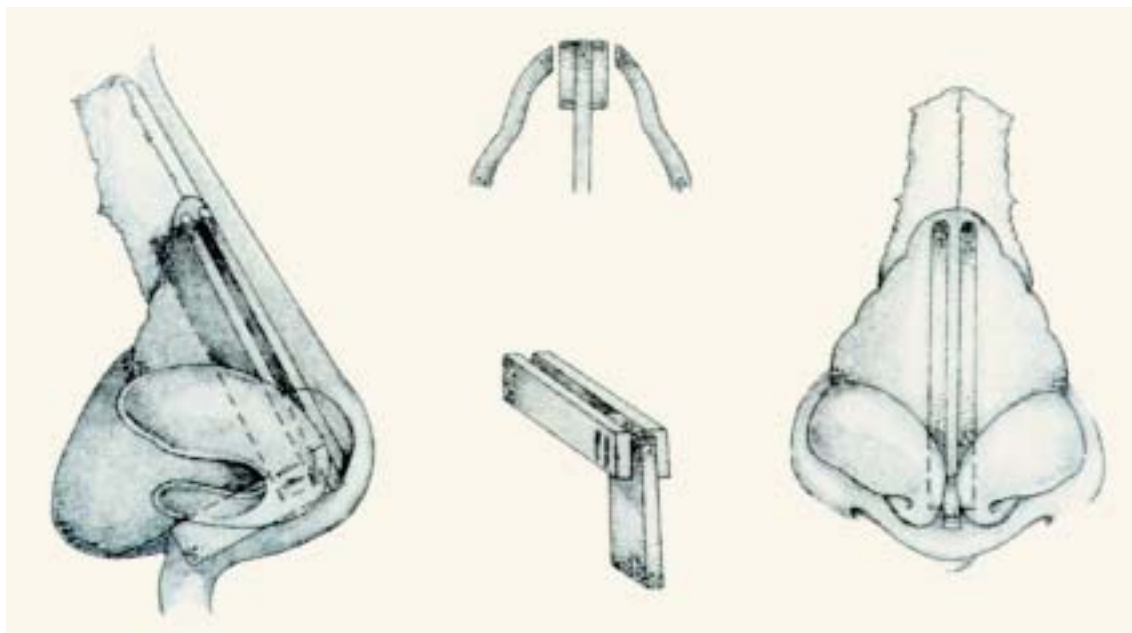
Via externe rhinoplastiek met transcolumellaire huidincisie worden de alaire kraakbeentjes en het middelste 1/3 deel van de neus benaderd. Mediale en intermediaire crurae worden van elkaar gescheiden, waardoor zicht op het caudale septum ontstaat. Het triangulaire kraakbeen wordt vervolgens aan een of beide zijden losgemaakt van het septum, waarbij de intranasale mucosabladeren intact dienen te blijven.

Stap 3, positioneren van het septumextensie-transplantaat

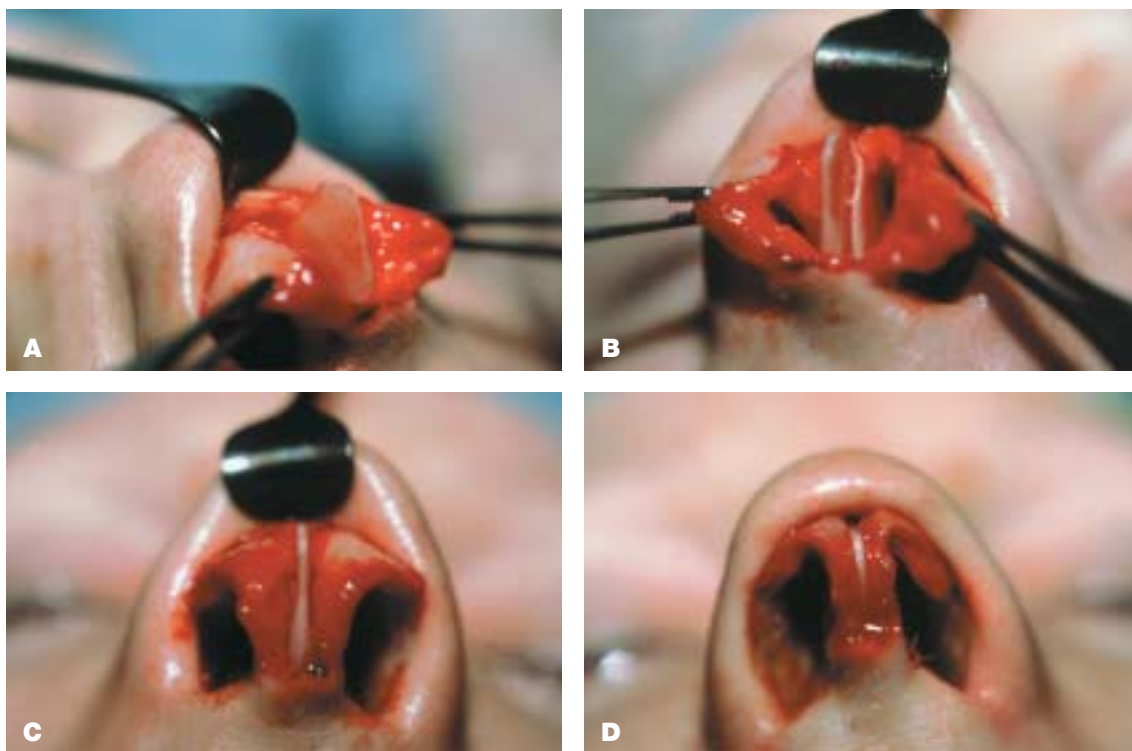
Uit het gewonnen septumkraakbeen wordt het septumextensie-transplantaat gesneden. Hierna wordt eerst het resterende septumkraakbeen teruggeplaatst in het posterieur ontstane defect, waarna in dat deel de slijmvliesbladeren via enkele oplosbare matrashechtingen worden geapproximeerd. Het septumextensie-transplantaat kan in verschillende varianten worden toegepast (Fig. 2). Meestal gebruiken wij echter een tweedelige L-vorm (Fig. 1)⁶. Hierbij wordt de lange arm van het L-vormig implantaat als een spreader-graft tussen septum en triangulaire vastgehecht, waarbij het anterieure deel tussen de intermediaire crurae valt. Het verdient de voorkeur deze arm van het implantaat aanvankelijk iets te lang te laten en pas later op maat te snijden. De korte arm van het L-vormig implantaat loopt vanaf het anterieure deel van deze spreader-graft tot aan het niveau van de premaxilla.

P.J.F.M. Lohuis, Fellow European Academy of Facial Plastic Surgery

H.D. Vuyk, Afdeling Keel-Neus-Oorheelkunde & Plastische en Reconstructieve Aangezichts-chirurgie, Ziekenhuis Gooi Noord, Blaricum



Figuur 1. Schematische weergave van een L-vormig septumextensie-transplantaat.



Figuur 2. Een hockeystick-vormig septumextensie-transplantaat, welke aan de rechterzijde tussen het septum en triangulaire kraakbeen is vastgehecht. Figuur 2c en 2d tonen hoe daarna, met het transplantaat als basis, de projectie van de domes kan worden gemanipuleerd met enkele fixatiehechtingen.

stap 4, modificatie van de tip

Met dit nieuwe caudale septumskelet als uitgangspunt kan begonnen worden aan het oorspronkelijke doel van de operatie: het positioneren van de alaire kraakbeentjes en daarna het fixeren van

het crus mediale. Nadat het is losgeprepareerd kan het crus mediale naar anterieur (ter vermeerdering van projectie) of naar cephaal (ter correctie van onderrotatie of een hangende columella) worden verplaatst om vervolgens gefixeerd te worden

met hechtingen. Hierbij wordt het mediale crus vastgezet met een PDS 5-0 hechting aan de korte arm van het implantaat en met een oplosbare 4-0 cat-gut matrashechting aan de vestibulenhuid. Tevens wordt met 5-0 PDS hechtingen het mediale en intermediaire crus ter hoogte van de domes naar elkaar toegebracht en aan het implantaat gehecht. Door middel van hechtingen door de domes en cephale randexcisie kan daarna de vorm en de stand van de alaire kraakbeentjes verder worden gemodificeerd^{4,7}.

Stap 5, evaluatie en sluiten

Het handhaven van de symmetrie van de neuspunt is soms lastig aangezien in verschillende dimensies moet worden gewerkt. Door de externe benadering kan het uiteindelijke resultaat van de ingreep echter nauwkeurig worden beoordeeld en aangepast. Eventueel kan voor een tussentijdse beoordeling de huidenvelop over het neusskelet worden teruggeplaatst en met een tijdelijke situatiehechting worden gefixeerd. Indien geen verdere correcties gewenst zijn, worden alle incisies gehecht en wordt een pleisterverband met beschermend neuskapje aangebracht.

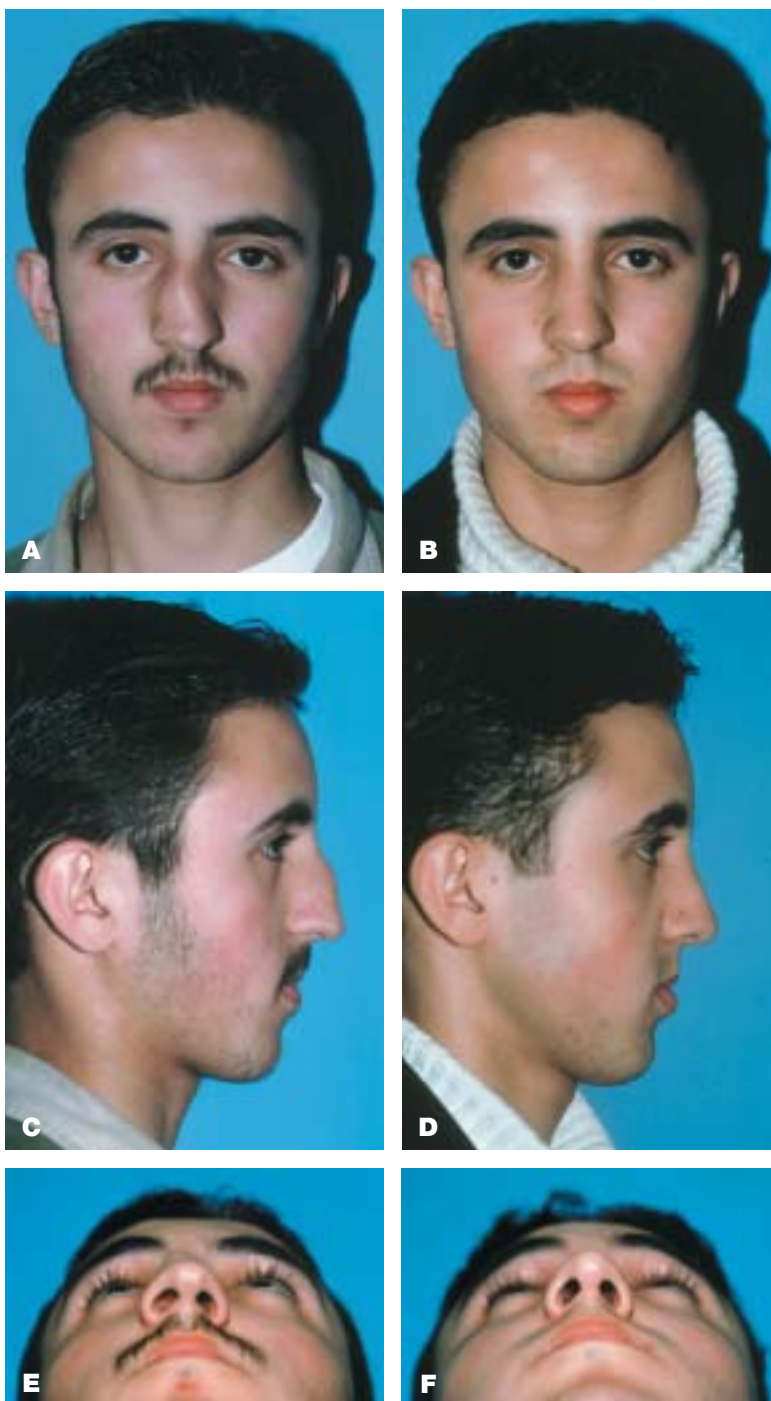CASUÏSTIEK

Hieronder volgt de ziektegeschiedenis van 2 patiënten met verschillende, maar typische indicaties voor het gebruik van een septumextensie-transplantaat.

Casus 1

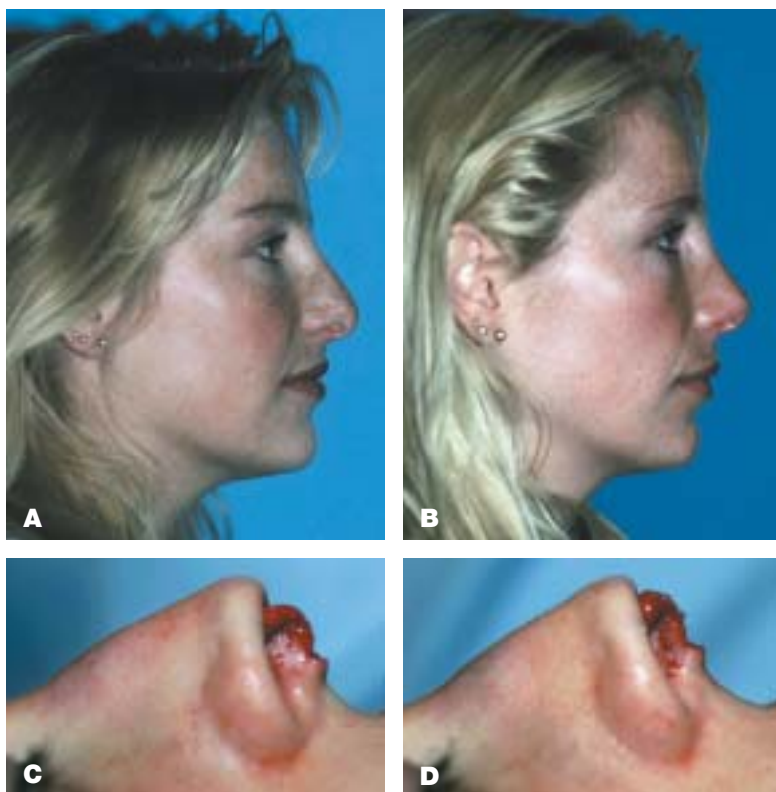Het betreft een man van 19 jaar met ernstige neuspassageklachten (Fig 3). Er is een status na neustrauma (voor de pubertijd) in het verleden. Inwendig bestaat er een obstruerende s-vormige deviatie van het septum. Uitwendig zien we een sterke deviatie en asymmetrie van het benige en kraakbenige neusdorsum met humpvorming. Er is sprake van onderprojectie en onderrotatie van de neuspunt.

Via een externe benadering worden het dorsum, de alairen en het septum vrijgeprepareerd. Er vindt een kleine benige en kraakbenige dorsumreductie plaats. Via hemitransfixie wordt posterieur het deviërende septum verwijderd en kraakbeen gewonnen voor het transplantaat. Een L-vormig septumextensie-transplantaat wordt geplaatst zoals eerder beschreven (Fig. 2). In verband met een preëxistente asymmetrie van het middelste 1/3 deel van de neus bestaat de lange arm van het L-vormige transplantaat uit een eenzijdige spreader-graft aan de rechterzijde. Over de korte arm van de L-vorm worden de mediale crurae in



Figuur 3. Pre- en postoperatieve foto's van een patiënt met een posttraumatische deviatie van het neusdorsum met humpvorming. Er is sprake van onderprojectie en onderrotatie van de neuspunt, welke met behulp van een septumextensie-transplantaat werden gecorrigeerd.

een nieuwe stand gepositioneerd en met hechtingen gefixeerd om de projectie en de onderrotatie van de neuspunt te verbeteren. Met transdomale hechtingen^{4,7} en een kleine onlay-graft wordt de mate van projectie nog iets aangepast. Via osteotomiën wordt verder het benig dorsum gecorrigeerd.



Figuur 4. Pre- en postoperatief zijwaartsaanzicht van een patiënt met onderrotatie en verminderde projectie van de neuspunt en tevens een hangende columella. Figuur 4c en 4d tonen de preoperatieve situatie voor en na het fixeren van de mediale crurae aan het caudale septum.

casus 2

Het betreft een vrouw van 24 jaar zonder functionele klachten met een verminderde projectie en onderrotatie van de neuspunt. Er is sprake van overmatige 'columella-show' oftewel een hangende columella (Fig 4).

Via een externe benadering worden het dorsum, de alairen en het septum vrijgeprepareerd. Er vindt een kleine kraakbenige dorsumreductie plaats. Er blijkt sprake te zijn van een prominent en slap membraneus septum. Het kraakbenige septum heeft echter caudaal voldoende lengte, zodat geen aanvullend septumextensie-transplantaat hoeft te worden geplaatst. Dus worden de mediale crurae ten opzichte van het bestaande septum naar cephaal en anterieur verplaatst om enerzijds de 'columella-show' te verminderen en anderzijds de projectie en de onderrotatie van de neuspunt te corrigeren (tongue-in-groove techniek)⁸. Met 5-0 PDS hechtingen worden de mediale crurae aan het septum gefixeerd (Fig. 4c,d). De hierdoor ontstane overmaat aan vestibulumhuid wordt beiderzijds als een strikje van 3 mm weggesneden. Met inter- en transdomal sutures en een kleine onlay graft wordt de tip in zijn definitieve stand gemodificeerd.

DISCUSSIE

De positie van de neuspunt wordt voor het grootste deel bepaald door enerzijds de vorm, de grootte en de elasticiteit van de alaire kraakbeentjes en anderzijds de bevestiging van deze alaire kraakbeentjes aan het septum en aan het triangulaire kraakbeen (Tabel 1). Bij chirurgie van de neuspunt wordt de bevestiging van de alaire kraakbeentjes aan de omliggende delen juist vaak verbroken. Ook wordt meestal de vorm en de grootte van de alaire kraakbeentjes aangepast, bijvoorbeeld via cephale resectie. Dit leidt eigenlijk altijd tot postoperatief projectieverlies. Veel rhinochirurgen plaatsen derhalve een columellastrut om de neuspunt te verstevigen. Met deze strut als basis wordt dan de stand en de vorm van de neuspunt met permanente hechtingen gemodelleerd^{1,7}. In veel gevallen blijkt echter ook na het plaatsen van een columellastrut op de lange termijn projectieverlies en onderrotatie op te treden^{2,3,4,10}. Door veel chirurgen wordt hier zelfs al rekening mee gehouden door de neuspunt enigszins over te corrigeren.

Teneinde postoperatief projectieverlies te voorkomen zou het logischer zijn om de neuspunt peroperatief extra steun te geven door de mediale crurae van de alaire kraakbeentjes aan het septumkraakbeen te bevestigen. Om dit te bewerkstelligen kan het septumkraakbeen vaak worden verlengd door het plaatsen van een septumextensie-transplantaat⁵. Indien het septum van nature reeds lang genoeg is, is dit natuurlijk niet noodzakelijk (tongue-in-groove techniek⁸) zoals werd gedemonstreerd in de 2e patiëntencasus. Vaak kan dan worden volstaan met het plaatsen van een verstevigende batten. In beide gevallen wordt echter, ten opzichte van de pre-operatieve situatie, de steun in de neuspunt eerder vergroot dan verminderd door de alaire kraakbeentjes te fixeren aan het septumskelet. Een bijkomend voordeel hierbij is dat de rotatie en de plaats van de alairen nauwgezet kunnen worden gereguleerd rondom het (nieuwe) septumskelet met behulp van PDS-hechtingen. Daarbij maakt het eigenlijk niet uit

Tabel 1. Mechanismen die de projectie van de neuspunt bepalen

sterk:	<ul style="list-style-type: none"> • grootte, vorm en veerkracht van alairen • aanhechting mediale crurae aan caudale septum • aanhechting alairen aan caudale rand triangulairen
zwak:	<ul style="list-style-type: none"> • dorsale septum • bindweefselstreng tussen de domes • membraneuze septum • spina nasalis anterior • huid/weke delen envelop • verbinding laterale crurae aan apertura pyriformis

of het septumextensie-implantaat nu een L-vorm (Fig. 1) heeft of de vorm van een batten of een hockeystick (Fig. 2). Juist door de extra steun die het septumextensie-implantaat de alaire kraakbeentjes biedt, benadert het direct postoperatieve resultaat heel sterk het uiteindelijke lange termijn resultaat. Bij een kwantitatieve analyse van pre- en postoperatieve portretfoto's van 20 patiënten met neuspuntchirurgie, bij wie allen een septumextensie-implantaat was gebruikt, kon door Byrd dan ook op de lange termijn slechts in 1 geval enige mate van projectieverlies ten opzichte van de pre-operatieve situatie worden aangetoond⁵.

Natuurlijk kent de techniek van het septum extensie-implantaat ook nadelen. Met name bij revisiechirurgie is in het kraakbeenreservoir van het septum soms onvoldoende materiaal aanwezig om een voldoende groot transplantaat te snijden, waardoor moet worden uitgeweken naar oorschelpkraakbeen. Tevens kan door het transplantaat een ongewenste verbreding van de columella optreden. De verbreding van de columella door het septumextensie-transplantaat is echter niet groter dan die bij een columellastrut en kan worden beperkt door het verwijderen van weke delen. Het grootste nadeel vormt de toegenomen stijfheid van de neuspunt die door het transplantaat ontstaat. Hoewel enige maanden na de ingreep de zwelling van de neuspunt weliswaar is verminderd en de veerkracht van het kraakbeen weer enigszins is toegenomen, blijft er objectief toch sprake van een verminderde 'recoil'. Uiteindelijk leidde dit in onze patiëntengroep echter niet tot klachten, zodat de patiënt toch aan de stijvere neuspunt lijkt te wennen.

Samengevat is het septumextensie-transplantaat een techniek die in het pakket van iedere neuschirurg thuis hoort. Het is geïndiceerd voor een breed scala aan afwijkingen aan de lobulus. Het kan worden gebruikt ter versteviging of ter verlenging van het caudale septum, maar ook ter vervanging van een sterk deviërend caudaal septum. Door verlenging van het caudale septum kan een ingetrokken columella worden gecorrigeerd¹⁰. De beste indicaties voor gebruik van het septumextensie-transplantaat zijn echter de patiënt met een hangende columella en de patiënt met een onderrotatie van de neuspunt. Juist bij deze patiënten biedt de techniek in combinatie met de open benadering een goede peroperatieve controle. Door de extra steun in de neuspunt, veroorzaakt door de fixatie van de alairen aan het septumkraakbeen, benadert het direct postoperatieve resultaat sterk het uiteindelijke lange termijn

resultaat. De chirurg dient zich er van bewust zijn dat met de techniek van het septumextensie-transplantaat grote veranderingen in de positie van de neuspunt kunnen worden bewerkstelligd: ten goede, maar ook ten kwade.

SAMENVATTING

Het septumextensie-transplantaat is een techniek die goed in combinatie met andere technieken kan worden gebruikt en de mogelijkheid biedt de projectie en rotatie van de neuspunt op een sterk gecontroleerde wijze te corrigeren. Een hangende columella, een onderrotatie van de neuspunt, maar ook een ingetrokken columella of een sterk deviërend caudaal septum zijn alle goede indicaties voor het gebruik van deze techniek. In dit artikel wordt de techniek van het septumextensie-transplantaat beschreven en besproken aan de hand van twee patiëntenvoorbeelden.

SUMMARY

The septum extension graft can well be used in combination with other techniques and provides excellent control in correcting projection and rotation of the nasal tip. A hanging columella, an underrotation of the nasal tip, but also a retracted columella or a strongly deviated caudal septum are all good indications for the use of a septum extension graft. In this article we describe and discuss the technique based on two patient examples.

LITERATUUR

1. Tebbets JB. In: Primary Rhinoplasty: a new approach to the logic and the techniques. Mosby Inc., St Louis, Missouri.
2. Rich JS, Friedman WH, Pearlman SJ. The effects of lower lateral cartilage excision on nasal tip projection. Arch. Otolaryngol. Head Neck Surg. 1991; 117: 56-64.
3. Petroff, MA, McCollough EG, Hom D, Anderson JR. Nasal tip projection: Quantitative changes following rhinoplasty. Arch. Otolaryngol. Head Neck Surg. 1991; 117: 783-792.
4. Vuyk HD. Suture tip plasty. Rhinology 1995, 33; 30-38.
5. Byrd HS, Andochick S, Copit S, Walton, KG. Septal extension grafts: a method of controlling tip projection shape. Plast Reconstr Surg 1997, 100; 999-1010.
6. Dyer WC, Beaty MM, Prabhat A. Architectural deficiencies of the nose: treatment of the saddle nose and short nose deformities. Otolaryngol Clin N Am 1999; 32; 89-112.
7. Foda HMT, Kridel RWH. Lateral crural steal and lateral crural overlay. Arch Otolaryngol Head Neck Surg 1999, 125; 1365-1370.
8. Kridel RWH, Scott BA, Foda HMT. The tongue-in-groove technique in septorhinoplasty: a 10-year experience. Arch Facial Plast surg 1999, 1; 246-256.
9. Toriumi DM. Caudal septal extension graft for correction of the retracted columella. Operative Techniques Otolaryngol-Head Neck Surg 1995, 6; 311-318.
10. Vuyk HD, Watts SJ, Vindayak B. Revision rhinoplasty: review of deformities, aetiology and treatment strategies. Clin. Otolaryngol. 2000, 25; 1-7.