

De wenkbrauwrepositie: een belangrijke aanvullende behandeling bij de functionele en esthetische correctie van het bovenooglid

H.D. Vuyk¹, P.J.F.M. Lohuis^{2*}

SAMENVATTING

Correctie van dermatochalasis van het bovenooglid (blepharoplastiek) is een frequent uitgevoerde, relatief eenvoudige plastisch chirurgische ingreep in het aangezicht. Steeds meer wordt duidelijk dat voor het verkrijgen van een optimaal resultaat een bovenooglidcorrectie vergezeld dient te gaan van een wenkbrauwrepositie. In dit artikel wordt een overzicht gegeven van de diagnostische en chirurgisch-technische aspecten van de wenkbrauwrepositie in samenhang met de bovenooglidcorrectie. Tevens zullen de resultaten en complicaties van de eigen patiëntengroep worden besproken.

SUMMARY

Upper eyelid blepharoplasty is a frequently performed, relatively simple procedure. Increased emphasis has come to lie on a brow plasty in combination of upper lid blepharoplasty for optimal result. This article reviews the diagnostic and surgical aspects of brow repositioning in combination with upper eyelid rejuvenation. Moreover, results and complications of our own series of patients will be presented.

INLEIDING

Gedurende het verouderingsproces verandert de huid qua elasticiteit (rimpels), kleur (maculae) en dikte (atrofie). Voor sommigen verloopt dit proces versneld als gevolg van genetische predispositie of specifieke levensinvullingen als roken of overmatige zonexpositie. Hierdoor zijn in het bovenste 1/3 deel van het gelaat de jaren vaak af te lezen door diepe groeven in het voorhoofd, een lagere positie van de wenkbrauw (wenkbrauwptosis) en een overtollige hoeveelheid huid ter plaatse van het bovenooglid (dermatochalasis). Dit geeft het gezicht een vermoeide en oudere uitdrukking, maar kan ook functionele problemen creëren in de zin van gezichtsveldbeperking. Gezichtsveldbeperking treedt reeds op indien de huid van het bovenooglid op de oogharen ligt. Een dergelijke excess van de hoeveelheid bovenooglidhuid kan op zichzelf staan

(dermatochalasis), maar wordt meestal ook deels veroorzaakt door een te lage stand van de wenkbrauw. Als door wenkbrauwptosis de afstand tussen wenkbrauw en bovenooglid afneemt, neemt de hoeveelheid huid ter hoogte van het bovenooglid immers relatief toe (pseudo-dermatochalasis) (Fig. 1a). Derhalve is het voor een optimaal functioneel en esthetisch resultaat dan ook vaak belangrijk om een correctie van het bovenooglid te combineren met een repositie van de wenkbrauw^{4,5,6}. Toch is de combinatie van deze twee ingrepen in Nederland, maar ook in vele andere landen van de wereld, niet vanzelfsprekend. Enerzijds wordt dit veroorzaakt door het feit dat een wenkbrauwrepositie bij voorkeur onder algehele narcose wordt uitgevoerd, terwijl bij een bovenooglidcorrectie (in de privé-setting) locale anesthesie juist meestal voldoende is. Anderzijds zijn oogartsen, dermatochirurgen en plastisch chirurgen ook veelal onvoldoende bekend met de verschillende technieken voor het corrigeren van een wenkbrauwptosis.

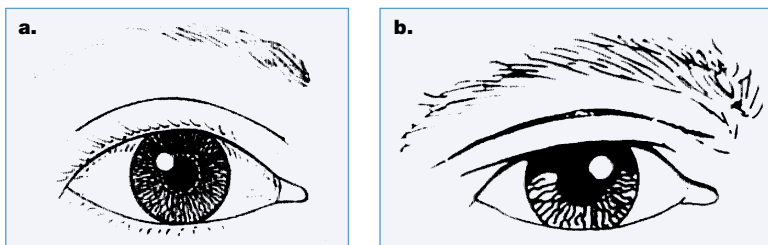
De bedoeling van dit artikel is een overzicht te geven van de diagnostische en chirurgisch-technische aspecten van de wenkbrauwrepositie in samenhang met de bovenooglidcorrectie. Tevens zullen de resultaten en complicaties van een serie van 127 patiënten, die in het Gooi Noord Ziekenhuis een wenkbrauwrepositie, (meestal in combinatie met bovenooglidcorrectie), wordt besproken.

¹ KNO-heelkunde, Plastische en Reconstructieve Aangezichts chirurgie Ziekenhuis Gooi Noord Rijksstraatweg 1 1261 AN Blaricum

² Hoofd-hals-chirurgie Nederlands Kanker Instituut / Antoni van Leeuwenhoek ziekenhuis Plesmanlaan 121 1066 CX Amsterdam

* Fellow European Academy of Facial Plastic Surgery

Correspondentie-adres: H.D. Vuyk, KNO-heelkunde, Plastische en Reconstructieve Aangezichts chirurgie Ziekenhuis Gooi Noord Rijksstraatweg 1 1261 AN Blaricum



Figuur 1a. Patiënt met gezichtsveldbeperking ondanks actief aanspannen m. frontalis en omhoog brengen wenkbrauwen.

Figuur 1b. Drie maanden postoperatief. Duidelijke verbetering van het gezichtsveld. Wenkbrauwpositie is een fractie lager nu de m. frontalis meer ontspannen is. Lage wenkbrauwpositie leidt tot toename hoeveelheid huid in bovenooglid regio (pseudo-) dermatochalasis.

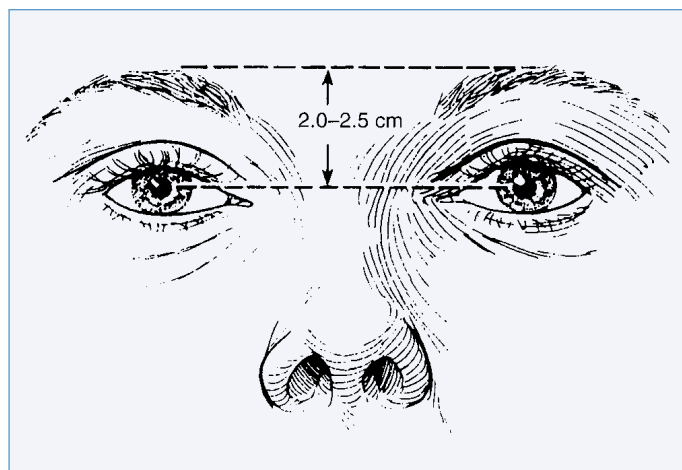


Fig. 2. Ideale wenkbrauw-pupilafstand 2-2,5 cm volgens Kinney¹.

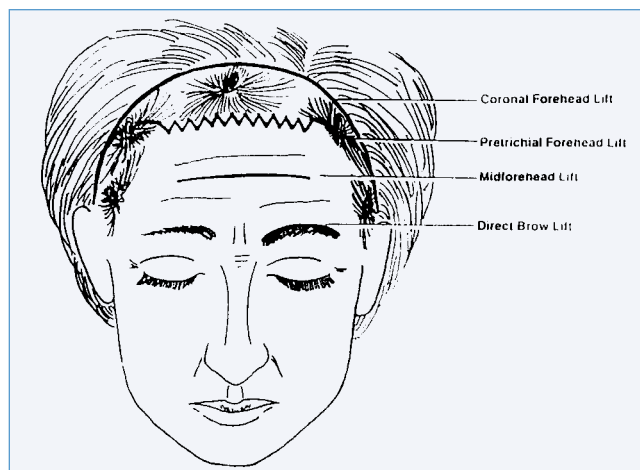


Fig. 3. Vier mogelijkheden incisies voor wenkbrauwrepositie, schematisch weergegeven. Na een directe wenkbrauw-midvoorhoofd incisie wordt dissectie subcutaan uitgevoerd. Na haarlijn of coronale incisie ligt het dissectievlak subperiostaal¹².

DIAGNOSTIEK

Voor de behandeling van functionele en esthetische problemen van het bovenste 1/3 deel van het gelaat (voorhoofd, wenkbrauw en bovenooglid), dient de diagnostiek zich in de eerste plaats te richten op voorhoofdhoogte, haarimplant en positie van de wenkbrauw in relatie tot de orbita. Voor vrouwen is de afstand haarlijn-wenkbrauw idealiter 5-6 cm, bij mannen is dit 6-7 cm^{1,2}. Figuur 2ab geeft schematisch de ideale wenkbrauwpositie bij de vrouw en de man weer. De wenkbrauw bij vrouwen ligt hierbij mediaan net onder, centraal net op en lateraal net boven de vrije orbitarand. De wenkbrauwtop-pupil-afstand is idealiter 2-2,5 cm¹. Bij mannen ligt de wenkbrauw net onder of op de orbitarand, in plaats van daarboven. Bovendien is de curve van de wenkbrauw bij de man normaal gesproken iets vlakker dan bij de vrouw.

De positie van de wenkbrauw zelf is een dynamisch gegeven waarbij niet alleen de m. frontalis, maar ook verschillende andere spiergroepen een rol spelen. De m. frontalis is de enige wenkbrauwelevator. De m. orbicularis, m. corregator, m. depressor supercilii en het orbitale deel van de m. orbicularis zijn depressorspiers. Als de m. frontalis wordt aangespannen komt de wenkbrauw in een hogere stand en hiermee kan het visusprobleem van de patiënt, welke wordt veroorzaakt door een overtollige hoeveelheid huid van het bovenooglid, tijdelijk worden verbeterd. Bij een aantal patiënten kan een dergelijk chronisch aanspannen van de m. frontalis op den duur niet alleen leiden tot diepe voorhoofdsrimpels, maar ook tot vermoeidheid en zelfs hoofdpijn.

Voor een goede pre-operatieve diagnostiek dient men er dan ook voor te zorgen dat patiënt zich ontspant (eventueel door de ogen te sluiten), waarna door de chirurg de ontspannen wenkbrauwpositie met de vinger kan worden vastgehouden en beoordeeld in relatie tot de orbitarand. De wenkbrauw kan na deze manoeuvre opmerkelijk lager blijken te staan in vergelijking tot de positie bij een aangespannen m. frontalis. Omdat de wenkbrauw lateraal minder gesteund wordt door de dieper gelegen weke delen dan mediaan, zal een wenkbrauwptosis (en de daarmee samenhangende pseudodermatochalasis) lateraal eerder en in sterkere mate zichtbaar zijn³. Dit geeft vaak een vermoeide indruk. Met name als de afstand tussen wenkbrauw en pupil 2 cm of minder is, dient een wenkbrauwrepositie te worden overwogen (Fig. 2a)^{1,4}. Als de wenkbrauw positie redelijk is, kan echter ook alleen met een bovenooglidcorrectie worden volstaan. De dynamiek van de wenkbrauw impliceert dat met het verbeterde gezichtsveld na bovenooglidcorrectie, de tonus van de m. frontalis afneemt omdat de wenkbrauw minder opgetrokken hoeft te worden. Daarmee verandert de spierbalans van het voorhoofd, wat kan leiden tot een relatief lagere wenkbrauwpositie en enig verlies van de winst van de ooglidoperatie zelf⁵.

Bovenooglid ptosis

Verder is het belangrijk om apart nog even in te gaan op de diagnostiek van het fenomeen ptosis. Onder ptosis wordt een te lage stand van de vrije rand van het bovenooglid verstaan. Idealiter valt deze 1-2 mm onder de bovenste limbus (overgang

iris naar conjunctiva). Ptosis kent multiple oogheelkundige en neurologische oorzaken en kan soms tegelijk met dermatochalasis en wenkbrauwpptosis voorkomen. De KNO-arts die net aanvangt met bovenooglidcorrecties en wenkbrauwpptosis dient zich te realiseren dat ptosiscorrectie technisch lastiger uitvoerbaar is dan de doorsnee bovenooglidcorrectie en derhalve ook enige ervaring vereist om tot goede resultaten te komen.

TECHNIEK

Afhankelijk van de anatomische en de chirurgisch-technische (on)mogelijkheden wordt samen met de patiënt een realistisch, functioneel en esthetisch doel van bovenooglidcorrectie en/of wenkbrauwpptosis opgesteld. Voor het repositioneren van de wenkbrauw kan een keuze worden gemaakt uit een verscheidenheid aan technieken^{6,7}. In Figuur 3 is schematisch de plaats van de verschillende benaderingsincisies bij de verschillende technieken weergegeven. Afhankelijk van het type patiënt en de wens van de patiënt kan één van de onderbeschreven benaderingsmethoden worden gekozen. Zoals bij elke plastische en reconstructieve ingreep in het aangezicht, zijn pre-operatieve planning en peri-operatieve evaluatie en (foto)-documentatie van essentieel belang⁸.

Directe wenkbrauwpptosis

Directe wenkbrauwpptosis bestaat uit een elipsvormige huidexcisie direct boven de wenkbrauw. Hiermee kan met name het middelste deel van de wenkbrauw omhoog worden gebracht. Ptosis van de glabella als well als de temporaal regio kan met deze beperkte ingreep echter niet worden verholpen. Tevens bestaat er een risico voor een litteken dat bij aankijken van de patiënt direct binnen het gezichtsveld ligt. Het litteken kan mede opvallend zijn door het ontstaan van een scherpe overgang tussen wenkbrauw en voorhoofdshuid na excisie van de fijnere haartjes, die het bovenste deel van de wenkbrauw vormen. Gezien bovengenoemde problemen is directe wenkbrauwpptosis een techniek die nog slechts zelden wordt gebruikt.

Coronale incisie

Mede door KNO-artsen als Brennan⁹ en Adamson¹⁰ is de coronale benadering voor wenkbrauwpptosis als alternatief voor directe wenkbrauwpptosis in zwang geraakt. Bij deze techniek hoeft de incisie, die enkele centimeters achter de haarlijn wordt geplaatst, niet zichtbaar te zijn. Uitgebreide subperiostale dissectie over de

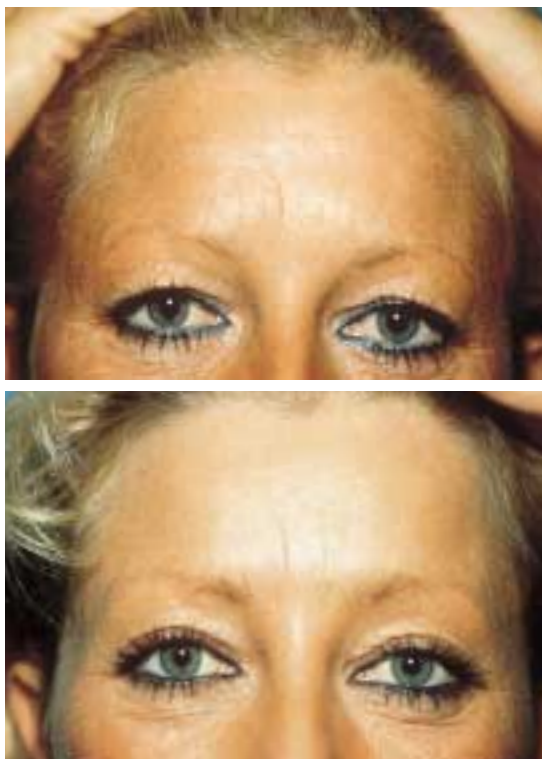

Fig. 4a.b. Pre- en 7 maanden postoperatieve operatie in de zin van coronale wenkbrauwpptosis en bovenooglid correctie beide zijds. Haarlijncorrectie omhoog gekomen.

bovenste orbitairand en het zygoma is nodig om uiteindelijk voldoende repositie van de wenkbrauw te kunnen bewerkstelligen. Hierbij dient de dissectie met grote voorzichtigheid over de diepe fascia van de m. temporalis te geschieden, opdat de voorhoofdstak van de n. facialis intact in de gemobiliseerde coronale lap blijft lopen. Door de ruime expositie van de bovenste orbitairand (met vrijprepareren van de nn. supraorbitalis en supratrochlearis) met deze coronaal techniek kunnen de depressor spieren van de wenkbrauw (m. corrugator, m. procerus, m. depressor supercilii) op indicatie partieel worden doorsneden om de m. frontalis als wenkbrauwelevator vrij spel te geven. Nadat voldoende mobilisatie van de weke delen van de wenkbrauwregio is bewerkstelligd, kan de coronale lap worden gerepositieerd en gefixeerd door middel van approximatiehechtingen en huidstaples. Hierbij werd voorheen vaak 1,5 tot 2 cm haardragende huid geëxideerd. Ons inziens kan excisie van de haardragende huid achterwege worden gelaten. Hierbij dient dan echter wel de coronale lap met fixatiehechtingen aan het schedelbot te worden gefixeerd, een techniek die werd ontwikkeld voor de endoscopische voorhoofdlift, en onder die sectie verder zal worden besproken (fig. 4a, b).

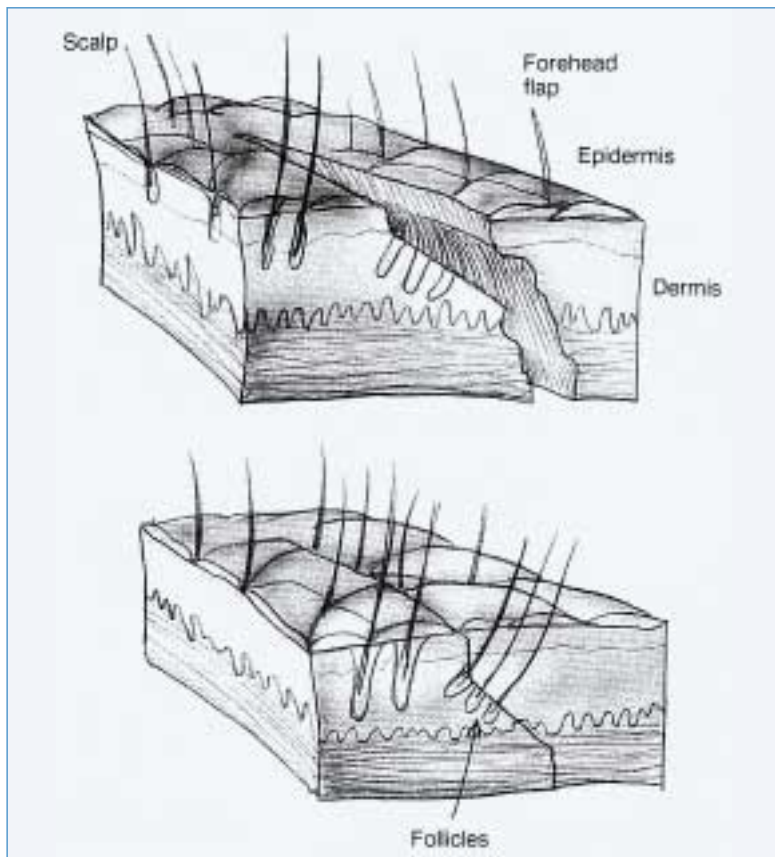


Fig. 5. Getrapte incisie bij haarlijn-voorhoofd-lift. Om haarfollikels in occipitale lap te behouden. Door groei van haren door litteken levert optimale camouflage op.

Aangezien de n. supraorbitalis en supratrochlearis vanuit de orbita naar occipitaal lopen, zal door de coronale incisie bij alle patiënten verlies van sensibiliteit achter het niveau van de incisie ontstaan. De sensibiliteit herstelt zich echter binnen 6 tot 12 maanden bij de meesten, en het verdoofde gevoel vormt slechts zelden een groot probleem¹¹.

Voor en in de haarlijn incisie.

Het grootste nadeel van de coronale incisie is dat met het omhoogbrengen van de coronale voorhoofdflap de frontale haargrens naar achteren wordt verplaatst. Dit betekent dat alleen patiënten met dichte haarimplant en een laag voorhoofd voor deze techniek in aanmerking komen. Patiënten met een hoog voorhoofd (> 6 cm) zijn derhalve geen kandidaat voor een coronale benadering¹. Bij deze patiënten kan echter, gebruik makend van hetzelfde dissectievlak als bij de coronale benadering, een identieke expositie van de peri-orbitale regio worden verkregen door middel van een gemodificeerde incisie welke net vóór de haarlijn wordt geplaatst, lateraal doorlopend in de temporaal regio (Fig. 3). Op deze manier wordt de wenkbrauw omhoog gebracht door resectie van niet-haardragende huid van het voorhoofd, terwijl de haarlijn in situ blijft. Het gebied van sensibilitiestoornis ligt nu ten opzichte van de coronale benadering iets naar voren.

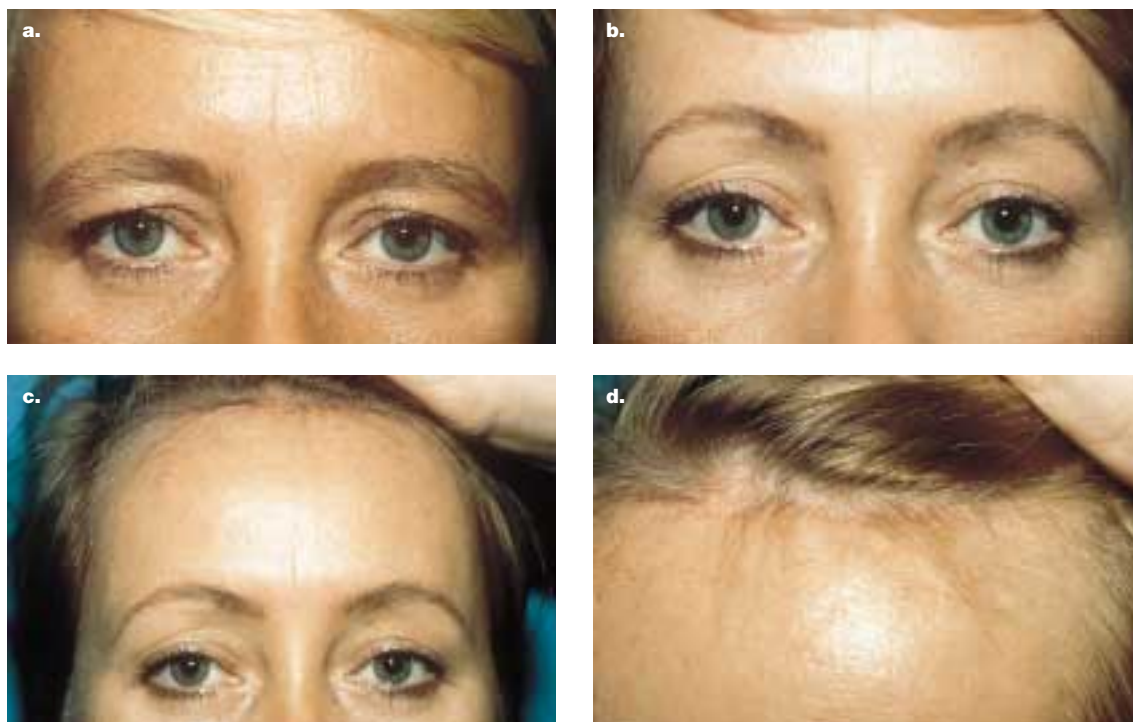

Fig. 6. Preoperatief (a,b) en 4 maanden postoperatief (c) wenkbrauwepositie middels haarlijn incisie en bovenooglidcorrectie beiderzijds. Voorhoofdhoogte en plaats haarlijn behouden. Detail haarlijn (d) toont fraaie camouflage litteken dankzij haardoorgroei in littekenlijn.

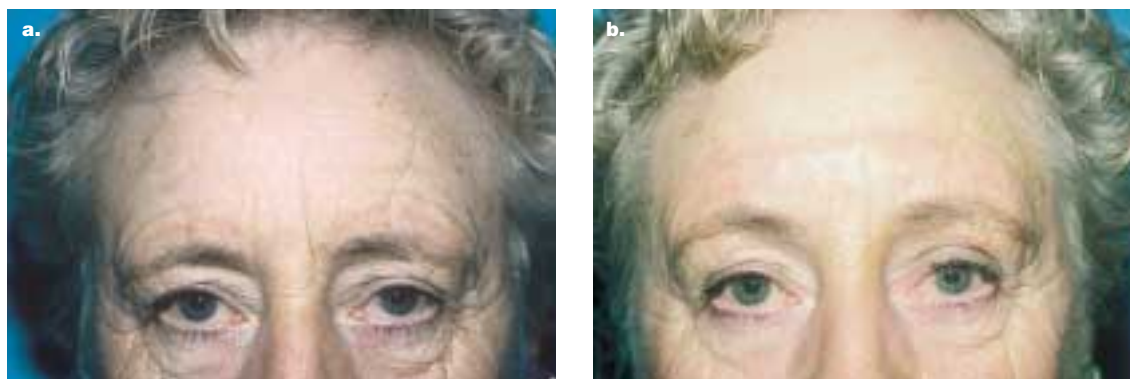


Fig. 7a,b. Midfrontale wenkbrauwrepositie en bovenooglidcorrectie. Illustratief is dat met name mid-frontaal de doorlopende incisie opvalt. Derhalve wordt de laatste jaren het middengedeelte van de incisie achterwege gelaten.

Ter camouflage van het litteken, wordt vaak gekozen voor een gebroken, W-vormige incisie. Toch is de littekencamouflage niet in alle gevallen optimaal. Derhalve kan, in plaats van de excisie vóór de haarlijn, de incisie ook net in de haarlijn worden gelegd en wel op een dusdanige wijze dat op den duur de haren door het litteken heengroeien. Door naar anterior met het mes de haarlijn schuin (onder een hoek van 45°) te incideren en vervolgens de posterieure lap over 2 mm van epidermis en dermis te ontdoen, krijgen de in de diepte van de posterieure lap achtergebleven haarfollikels de kans om dóór het litteken heen te groeien (Fig. 5). Tezamen met het onregelmatige, W-vormige verloop van de incisie geeft dit een optimale camouflage (Fig. 6abcd). Al met al is de incisie net in de haarlijn de voorkeursbenadering geworden met name bij patiënten met een hoog voorhoofd en dichte haarimplant. Suboptimale incisie, wondspanning en electrocoagulatie kunnen echter de beoogde haargroei en daarmee de littekencamouflage compromitteren.

MIDVOORHOOFD INCISIE

Voor patiënten met dunne haarimplant of voor patiënten die liever afzien van een uitgebreide voorhoofdissectie, kan als alternatief voor een coronale benadering een midvoorhoofdbenadering worden overwogen. Meestal wordt hierbij gebruik gemaakt van 2 aparte, horizontale incisies halverwege het voorhoofd. Zo mogelijk komt de incisie op de plaats van een reeds bestaande rimpel te liggen. De twee incisies worden bij voorkeur op verschillende hoogte gelegd om de camouflage van het litteken verbeteren (Fig. 7ab). Vanzelfsprekend dienen patiënten met een dikke, vette voorhoofdhuid en patiënten met een geschiedenis van hypertrophische littekenvorming met enige voorzichtigheid te worden benaderd.

Bij de midvoorhoofdbenadering wordt subcutaan over de m. frontalis geprepareerd. Hierdoor zijn de diepe takjes van de n. supraorbitalis en de ramus frontalis van de n. facialis (die van onder af door de spier komen) niet at risk wat de kans op permanente sensibele en/of motore stoornissen bij deze benadering erg klein maakt. Onregelmatige dissectie kan natuurlijk leiden tot oneffenheden in de huid boven de wenkbrauw. Na de subcutane dissectie worden suspensiehechtingen van de onderzijde van de wenkbrauw (de m. orbicularis/m. frontalis) naar omhoog in de m. frontalis/subperiostaal gelegd. Eventuele vormverandering, c.q. plaatselijke intrekking van de wenkbrauw maakt het plaatsen van dergelijke suspensiehechtingen soms lastig.

Endoscopische benadering

Nadelen als sensibiliteitsstoornis, verlies van haar dragende huid en opzichte littekens bij eerdergenoemde benaderingen vormden de aanleiding tot het ontwikkelen van de endoscopische benadering¹². Bij de endoscopische techniek kan middels een vijftal strategisch geplaatste kleinere incisies in de haarlijn onder endoscopisch zicht dezelfde mate van dissectie worden verkregen als bij de coronale of de haarlijnincisie. Jonge vrouwen met soepele niet te dikke huid en een lage haarlijn vormen de doelgroep voor het gebruik van deze techniek. Ondanks het speciaal hiervoor ontwikkelde instrumentarium kan het losmaken van het periost van de orbita- en zygomarand lastig zijn.

Repositie en fixatie van de anterior ontwikkelde voorhoofd/temporaal lap kan op verschillende manieren geschieden. Meestal worden met 2 in serie geplaatste boorgaatjes in het tabula externa van de schedel twee botbrugjes ontwikkeld, waarna met vicryl 2-0 hechtingen de wenkbrauw in een hogere positie gefixeerd kan worden.

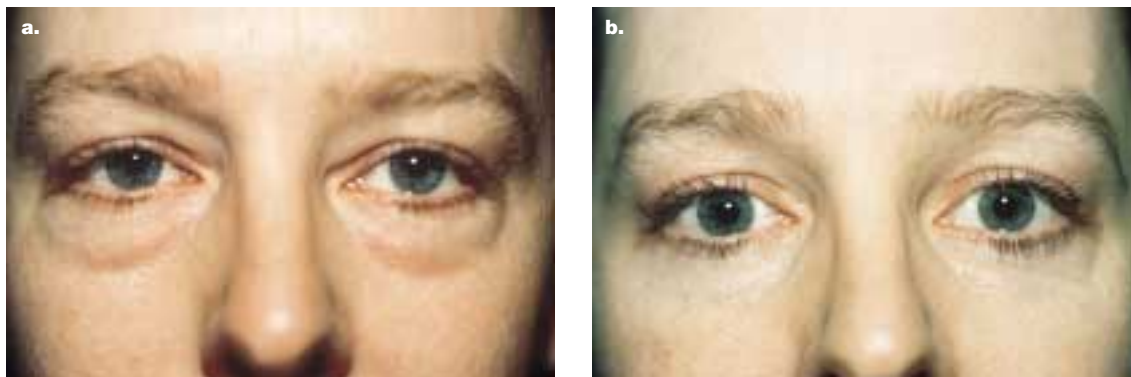


Fig. 8a,b. Patiënt voor (a) en 4 maanden na (b) endoscopische wenkbrauw repositie en bovenooglidcorrectie. Tevens onderooglid correctie middels transconjunctivale benadering. Subtiële verbetering wenkbrauwstand en 'vol'bovenooglid met name mediaan. Behandeling van prolaberend onderoogkasvet completeert de gehele verbetering van de periorbitale regio.

Laterale fixatie geschiedt beiderzijds door fixatie van de lap aan de diepe temporale fascie. Het relatief te veel aan voorhoofdshuid achter de fixatiepunten wordt door occipitale subgalea dissectie verdeeld. Met endoscopische benadering lijkt dezelfde mate van wenkbrauw repositie te kunnen worden verkregen als met de eerder beschreven technieken⁵ (Fig. 8ab).

EIGEN RESULTATEN

De studie omvat 96 vrouwen en 31 mannen met een leeftijd variërend van 25 tot 82 jaar (gemiddeld 62 jaar). De bij deze 127 patiënten verrichte ingrepen zijn weergegeven in tabel 1. Bij 94 patiënten werd wenkbrauwrepositie in combinatie met bovenooglid correctie verricht. In 33 gevallen werd alleen een wenkbrauwcorrectie verricht zonder bovenooglid correctie.

Bovenooglidcorrectie en mid-voorhoofd wenkbrauwrepositie werden steeds onder plaatselijke verdoving met i.v. sedatie verricht. De andere vormen van wenkbrauwrepositie, die een dieper dissectievlak vereisen werden meestal onder algehele narcose verricht.

Bij 2 patiënten werd in verband met een periorbitale zwelling na coronale benadering de bovenooglidcorrectie in tweede fase uitgevoerd. Een

andere patiënt ontwikkelde na midfrontale benadering een haematoom dat ontlast moest worden. Tot nu toe onbegrepen is de soms opvallende postoperatieve misselijkheid bij subperiostale voorhoofdissectie. Voor een aantal patiënten was dit reden om de nacht na de ingreep in het ziekenhuis te blijven. Direct postoperatief is enige mate (1-2 mm) van lagophthalmus (niet helemaal kunnen sluiten van het oog) een geaccepteerde situatie die zich bij alle patiënten, behalve één, binnen 48 uur normaliseerde. Bij 1 patient bleef na een midfrontale wenkbrauwrepositie, m. corragator/procerus resectie, boven- en onderlidcorrectie, bleef de lagophthalmus aan één zijde enkele weken bestaan. Opvallend daarbij was het aanvankelijk vrijwel ontbreken van de knipperreflex. Omdat de patient geen pijn aangaf, werd de cornea aanvankelijk alleen beschermd met zalf. Dit is later aangevuld met een horlogeglasverband. Gezien het feit dat de patient toch door uitdroging een cornealaesie heeft opgelopen, zou achteraf een beschermende contactlens of tarsorafie op zijn plaats zijn geweest. Mogelijk dat de meest distale takjes van de n. facialis werden geledeerd bij de boven- en onderooglidcorrectie? Dit zeer zelden voorkomende probleem is slechts éénmaal in de literatuur beschreven en tot nu toe onbegrepen¹³. Bij alle overige patiënten bleef de n. facialisfunctie volledig intact. Vrijwel

Tabel 1. Type wenkbrauwrepositie

	met BOL ¹	zonder BOL	Totaal
Midfrontale incisie	40	12	52
Haarlijnincisie	20	6	26
Coronale benadering	10	6	16
Endoscopische benadering	23	7	30
Temporale benadering	1	1	2
Directe wenkbrauwrepositie	0	1	1
Totaal	94	33	127

¹ bovenooglidcorrectie

Tabel 2. Mogelijke complicaties bij wenkbrauwreposities en bovenooglidcorrecties

wenkbrauwrepositie	bovenooglidcorrectie
facialisuitval (r. frontalis)	opvallend litteken
sensibiliteitsverlies	subconjunctivale echymosis
opvallend litteken	chemosis
asymmetrie	lagophthalmus
overcorrectie	verminderde visus
hematoom	hematoom

alle patiënten hadden na een wenkbrauwrepositie wel in meer of mindere mate een sensibiliteitsstoornis van het voorhoofd. Alleen bij de patiënten met een coronale of haarlijn incisie was de sensibiliteitsstoornis achter de incisie aanvankelijk totaal. In de loop der maanden bleek het verdoofde gebied echter steeds kleiner te worden. Geen van de patiënten had vanwege deze soms blijvende sensibiliteitsstoornis spijt van de ingreep. Hoewel bij de endoscopische dissecties wel degelijk sensibiliteitsstoornissen optraden, leken deze eerder en completer te genezen dan in geval van de coronale of de haarlijnbenadering. De jeuk die tijdens de genezing op het hoofd kan optreden, werd door een aantal patiënten als lastig ervaren.

Bij enkele patiënten met een coronale incisie werd over een afstand van enkele millimeters haarverlies vastgesteld, hetgeen gezien de localisatie echter geen esthetisch probleem bleek. Mogelijk dat coagulatie danwel tractie op de wondrand hier debet aan was. Bij geen van de patiënten bleek de wenkbrauw te hoog gerepositioneerd. Hoewel complete symmetrie menselijkerwijs niet gegarandeerd kan worden, was de mogelijk aanwezige, overigens geringe asymmetrie geen reden voor ontevredenheid bij de patiënt.

In deze serie werd één van de eerste patiënten, die vroeg in de serie werd geopereerd in verband met een wenkbrauwptosis, behandeld voor een recidief na coronale benadering. Waarschijnlijk door de geringe ervaring werd de dissectie bij de coronale benadering niet ver genoeg richting orbita doorgevoerd. In tweede instantie werd middels een middenvoorhoofdincisie alsnog een goede wenkbrauwpositie bewerkstelligd, gevolgd door een bovenooglidcorrectie. Bij minder dan 5% van de patiënten werd na wenkbrauwrepositie en eventuele bovenooglidcorrectie in tweede instantie alsnog een bovenooglidcorrectie dan wel een revisie bovenooglidcorrectie verricht. De overige 95% van de patiënten bleek tevreden met het resultaat.

CONCLUSIE

In tegenstelling tot andere plastisch chirurgische ingrepen zoals bijvoorbeeld ooglidcorrecties en facelifts, lijken de mogelijkheden van de wenkbrauwrepositie in Nederland nog weinig onderkend. Toch werd binnen de vakgroep KNO-heelkunde van het Gooi-Noord ziekenhuis tot nu toe bij meer dan meer dan 2/3 (78%) van

de patiënten een combinatie van wenkbrauwrepositie en bovenooglidcorrectie uitgevoerd ter correctie van zowel functionele als esthetische problematiek van het bovenste 1/3 deel van het aangezicht. De meeste van deze patiënten zijn zich bij hun komst op de polikliniek niet bewust van de relatie tussen de stand van de wenkbrauw en het bovenooglidprobleem. Natuurlijk zijn er ook vele patiënten die alleen met een bovenooglidcorrectie geholpen kunnen zijn. Ook is een zekere terughoudendheid ten opzichte van de wenkbrauwrepositie begrijpelijk gezien het eventuele litteken danwel de grootte van de ingreep. Verbetering van de klacht moet echter het doel zijn van de ingreep. In de praktijk houdt dit vaak in dat wenkbrauwrepositie en bovenooglidcorrectie in combinatie dienen te worden uitgevoerd.

KEYWORDS

Browlift, Blepharoplasty

Literatuur

1. Kinney P, Mossie RD, Zukowski ML. Criteria for the foreheadlift. *Aesth Plast Surg* 1991; 15:141-7.
2. Sullivan MJ Brow and forehead aesthetics. *Endoscopic Surgery. Facial Plastic Surgery Clin North Amer* 1996; 5, no. 2, 95-8.
3. Knize WM An anatomically based study of the mechanism of eyebrow ptosis. *Plast Reconstr Surg* 1996 97: no. 7, 1321-33.
4. Kerth JD, Toriumi DM. Management of the aging forehead. *Arch Otolaryngol Head & Neck Surg* 1990; 116: 1137-42.
5. Koch RJ, Troell RJ and Good RJJL. Contemporary management of the aging brow and forehead. *Laryngoscope* 1997; 107: 710-15.
6. Flowers RS, Caputti GG, Flowers SS. The biomechanics of brow and frontalis function and its effect on blepharoplasty. *Clin Plast Surg* 1993; 20: 255-68.
7. Cook TA, Brownrigg PJ, Wang TD, Quatella VC. The versatile mid-forehead browlift. *Arch. Otolaryngol. Head & Neck Surg.* 1989; 115: 163-8.
8. Olde Kalter P, Vuyk HD, van der Baan S. Medicolegal aspects of Otolaryngologic, Facial Plastic and Reconstructive Surgery. *Facial Plastic Surgery Quarterly Monographs*, 1995; 11: 105-10.
9. Brennan HG. The forehead lift. *Otolaryngol Clin North Amer* 1980; 13: 209-23.
10. Adamson PA. The forehead lift. Refinements in surgical technique. *J Otolaryngol* 1986; 15: no. 2. 89-93.
11. Adamson PA, Cormier R, McGraw BL. The coronal foreheadlift: modifications and results. *J Otolaryngol* 1992; 21:1, 25-9.
12. Keller GS, Hucherson R. Endoscopic facial plastic surgery. Chapter 5. *Endoscopic forehead and browlift.* Mosby 1997, pp. 49-81.
13. Cambell, J.P., Lisman, R. Complications of blepharoplasty. *Facial Plast.Surg. Clin. North Amer.* Aug. 2000, Rejuvenation of the upper face, pp. 303-328.