

Een zeldzame zwelling in de hals: zandlopervormig cervicaal schwannoom

J.A. de Ru, A.J.M. Balm, M.P. Copper, P.J.F.M. Lohuis

J.A. de Ru, KNO-arts,
UMC Utrecht en Fellow
Plastische en
Reconstructieve
Aangezichtschirurgie,
NKI-AvL/AMC,
A.J.M. Balm, Hoofd-Hals-
chirurg, NKI-AvL/AMC
M.P. Copper, Hoofd-Hals-
chirurg, NKI-AvL/AMC
P.J.F.M. Lohuis, Hoofd-
Halschirurg, NKI-AvL/
AMC en Diakonessenhuis
Utrecht/Zeist

Correspondentie:
P.J.F.M. Lohuis,
NKI-AvL/AMC

SAMENVATTING

Schwannomen zijn goedaardige tumoren die zich in de hals als zwelling kunnen manifesteren zonder begeleidende klachten. Wij presenteren en bespreken de diagnostiek en behandeling van een schwannoom in de hals, dat via het foramen intervertebrale zandlopervormig doorliep in de canalis vertebralis.

INTRODUCTIE

Schwannomen zijn goedaardige zwellingen die uit kunnen gaan van vrijwel alle hersenzenuwen, perifere zenuwen of zenuwen van het autonome zenuwstelsel. Dit verklaart per definitie ook de uitgebreide variatie in lokalisatie, klinische presentatie en morbiditeit van deze tumoren. Vijftwintig tot veertig procent van alle extracraniële schwannomen bevindt zich in het hoofd-halsgebied, waar deze tumoren normaal gesproken weinig andere klachten dan een langzaam progressieve, pijnloze zwelling geven.^{1,2}

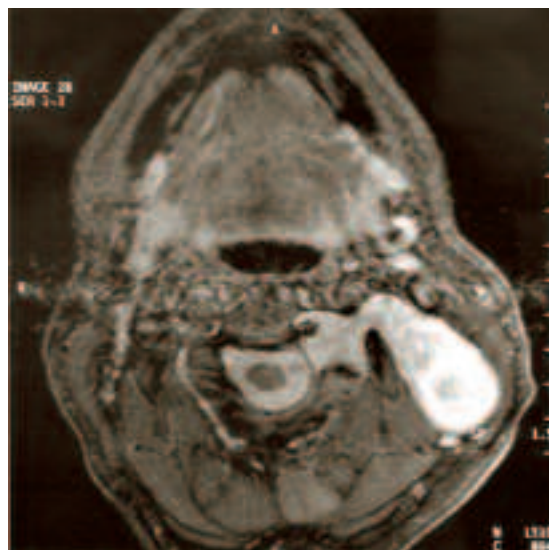
In de halsregio kunnen schwannomen uitgaan van de hersenzenuwen IX tot en met XII, de plexus cervicalis of brachialis of de Truncus Sympathicus. Schwannomen uitgaande van de cervicale zenuwortels zijn minder symptoomarm en kunnen zich presenteren met klachten van radicaire pijn of een doof gevoel in de hals- en schouderregio. Een zandlopervormig schwannoom uitgaande van een cervicale zenuwortel betreft een zeldzame variant. Hierbij bevindt een deel van de tumor zich in het wervelkanaal, terwijl het andere deel via het foramen intervertebrale in de hals uitgroeit. In dit artikel beschrijven wij de casus van een dergelijk zandlopervormig schwannoom van de plexus cervicalis en wordt de beschikbare literatuur hierover kort samengevat.

CASUSBESCHRIJVING

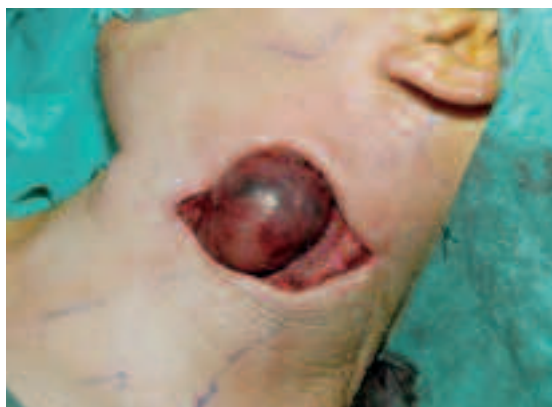Een gezonde, niet rokende, 47-jarige man bezocht in 2004 het spreekuur in verband met een langer bestaande zwelling in de linker hals. In 1996 werd door een algemeen chirurg een incisiebiopsie verricht van een massa ter plaatse, zonder voor-

afgaande cytologische diagnostiek. Histopathologisch onderzoek toonde het beeld van een schwannoom, waarna werd besloten tot een expectatief beleid. Zes jaar later ontwikkelde patiënt neurologische klachten en bleek dat het schwannoom zich zandlopervormig had uitgebreid naar de canalis vertebralis en myelumcompressie veroorzaakte. Om die reden onderging hij een posterieure laminectomie door de neurochirurg, waarna de neurologische klachten verdwenen. Wel had hij sedert deze operatie nog last met het heffen van zijn linker schouder en tevens een hypesthesie van de linker halsregio. Er was geen familiale voorgeschiedenis van Morbus Von Recklinghausen (Neurofibromatosis II).

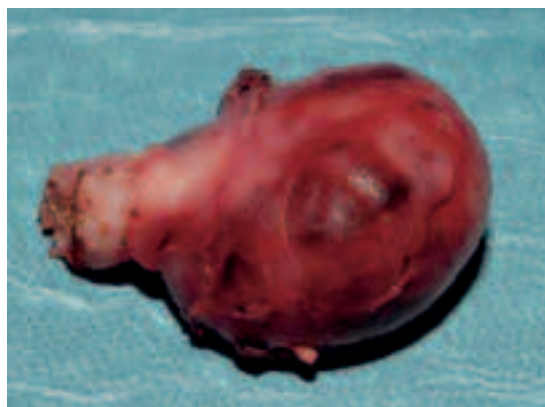Vanwege een toenemende zwelling in de hals werd patiënt door de neurochirurg naar onze kliniek verwezen. Bij lichamelijk onderzoek werd een vast-elastische zwelling met een doorsnede van 4,5 cm gepalpeerd in level 3. Aanvullend KNO-onderzoek leverde verder geen afwijkingen op. Met name waren er geen aanwijzingen voor het syndroom van Horner. Een MRI-scan toonde een gladbegrensde laesie die hypointens op de T1- en



Figuur 1. Axiale MRI-scan, T2 gewogen opname. Links in de hals bevindt zich een grote hyperintense tumor doorlopend tot in het foramen intervertebrale.



Figuur 2. Peroperatieve afbeelding van de verwijdering van het schwannoom.



Figuur 3. Het uiteindelijke resectiepreparaat met links de scherp doorgenomen zenuwbundels ter plaatse van de steel.

hyperintens was op de T2-opname. Deze zwelling bleek door te lopen tot in het intervertebrale foramen van C2–C3 en was derhalve suspect voor een residu van het eerder geopereerde schwannoom in de canalis vertebralis (Figuur 1). Besloten werd tot chirurgische verwijdering van het proces, waarbij alleen resectie plaatsvond van het buiten de wervelkolom gelegen deel omdat er op dat moment geen neurologische klachten waren die wezen op myelumcompressie. Figuren 2 en 3 tonen respectievelijk het peroperatieve beeld en het resectiepreparaat. Postoperatief had patiënt geen andere blijvende neurologische uitval dan de eerder beschreven gevoelsstoornis. Nu, twee jaar later, zijn er nog geen aanwijzingen voor recidief tumor.

DISCUSSIE

Schwannomen ontstaan uit de cellen van Schwann die de perifere zenuwen omgeven. Deze tumoren kunnen ingedeeld worden naar de zenuw van herkomst, of naar de locatie waar deze zich bevindt (vestibulair schwannoom versus brughoektumor).² Schwannomen zijn meestal solitair en doorgaans in het bezit van een tumorkapsel dat bij groei van de tumor de nabijgelegen zenuwvezels opzij en uiteen drukt. Het is echter ook niet ongebruikelijk om zenuwvezels aan te treffen die door de tumor heen lopen.^{2,3,4}

In het algemeen worden schwannomen gekenmerkt door een langzaam progressieve, vast-elastische zwelling met een glad oppervlak, die wel horizontaal maar niet verticaal kan worden bewogen bij palpatie van de hals.¹ De symptomen zijn afhankelijk van de locatie en de uitbreiding van de tumor. Meestal is zwelling het enige symptoom.

Maligne ontanding van een schwannoom is zeldzaam. Wel wordt soms cystische degeneratie en necrose gezien.² De incidentie van maligne perifere zenuwschedetumoren werd onlangs geschat op 0.001%.² Cytologische punctie van deze tumoren is in beperkte mate zinvol, omdat slechts in 25% van de gevallen hiermee de correcte diagnose wordt gesteld. Het klinisch beeld en de aanvullende radiodiagnostiek spelen daarom een belangrijke rol. Biopsie wordt niet aangeraden.²

Beeldvorming is behulpzaam om grootte, locatie en eventuele aantasting van omliggende structuren aan te tonen en is van belang bij de uiteindelijke diagnostiek en operatieplanning. Op een MRI-scan wordt een schwannoom hyperintens afgebeeld op T2-gewogen opnames.² Met gadolinium-contrast kan de tumor ook goed worden aangekleurd. Ofschoon de tumor met MRI adequaat kan worden afgebeeld, is het met name in de hals desondanks niet in alle gevallen mogelijk om de aangedane zenuw te identificeren.¹

Een expectatief beleid is in geselecteerde gevallen voor langzaam groeiende schwannomen tumoren zeker te rechtvaardigen. Afhankelijk van de zenuw van origine kan bij sommige schwannomen behandeling worden uitgesteld totdat klachten daartoe aanleiding geven.

Indien gekozen wordt voor chirurgie – hetgeen voor sommigen de gouden standaard is – pleiten sommigen voor complete chirurgische resectie.⁵ Vanuit zenuwsparend oogpunt lijkt ‘peeling’ of intracapsulaire enucleatie in geval van chirurgie echter het meest geschikte middel van behandeling. Hoewel dit vaak voldoende controle over de aandoening geeft, blijft follow-up noodzakelijk. De kans op permanente of tijdelijke zenuwuitval

na enucleatie varieert, afhankelijk van de studie, tussen 29-64% en 18-43%.^{2,3,5} Het grote risico op iatrogene zenuwuitval na de chirurgische behandeling van schwannomen moet derhalve tot een scherp preoperatief indicatiebeleid leiden, waarbij men zich terecht mag afvragen of chirurgische behandeling in alle gevallen is geïndiceerd. Sparen van de zenuw oftewel niets doen blijft ons inziens eerste keus als er preoperatief geen of slechts beperkte uitval is.

Als de zenuw waar de tumor vanuit gaat toch macroscopisch duidelijk beschadigd raakt durante operationem, dan verdient, indien mogelijk, onmiddellijk herstel van de zenuw de voorkeur.^{2,3} In geval van een motorische zenuw dient bij complete resectie van het schwannoom direct een interpositie-transplantaat te worden ingehecht om als carrier te dienen voor regeneratieve 'sprouting' richting de motorische eindplaat.

Een zandlopervormig schwannoom zoals beschreven in onze casus is zeldzaam. Slechts een paar casus worden in de literatuur genoemd. Gezien de lokalisatie tussen C2 en C3 zal in onze casus het schwannoom waarschijnlijk afkomstig zijn van de cervicale plexus (n. auricularis magnus, n. transversus colli of de nn. supraclaviculares).

Een zandlopervorm wordt in het hoofd-halsgebied behalve ter plaatse van de cervicale wervelkolom ook wel beschreven ter plaatse van de schedelbasis (N. trigeminus en N. hypoglossus), waarbij het gaat om een uitbreiding van intra- naar extracranieel. Tevens zijn er zandlopervormige schwannomen beschreven op thoracaal en lumbaal niveau. Er zijn overigens ook andere tumoren (o.a. haemangiomen) die zich op deze wijze kunnen presenteren. De zandlopervorm is dus niet bewijzend voor de aard van de zwelling.^{6,7,8,9,10}

Een gefaseerde chirurgische benadering voor zandlopervormige casus is eerder beschreven door Lu et al.⁴ In tegenstelling tot hun casus ging bij onze patiënt het neurochirurgische gedeelte vooraf aan de resectie in de hals. Over het effect van aanvullende radiotherapie van het residu is weinig bekend. Bovendien beperkt de nabijheid van vitale zenuwstructuren dikwijls toediening van optimale bestralingsdoses. Omdat subtotaal resectie in de regel voldoende 'disease control' oplevert, kan daarmee vaak worden volstaan.⁵

ABSTRACT

A cervical schwannoma is a benign tumour that usually causes no other complaints than the neck mass itself. Rarely a dumb-bell shaped schwannoma is seen entering the foramen intervertebrale with expansion into the canalis vertebralis. Diagnosis and treatment of such a case are presented and discussed.

KEY WORDS

schwannoma, cervical, dumb-bell shape, surgery, imaging

Literatuur

1. Watanabe N, Moriwaki K. Preoperative anticipation of origin from MRI scans in cervical phrenic schwannoma. *Auris Nasus Larynx* 2005;32:85-88
2. Moukarbel RV, Sabri AN. Current management of head and neck schwannomas. *Curr Opin Otolaryngol Head Neck Surg.* 2005;13:117-122
3. Ku HC, Yeh CW. Cervical schwannoma: a case report and eight years review. *J Laryngol Otol* 2000;114:414-417
4. Lu CL, Chen MH, Chao TK. Dumbbell-shaped cervical spinal neurilemmoma presenting as neck mass. *J Laryngol Otol* 2005;119:1018-1020
5. Malone JP, Lee WJ, Levin RJ. Clinical characteristics and treatment outcome for non vestibular schwannomas of the head and neck. *Am J Otolaryngol* 2005;26:108-112
6. Tsuboi K, Fujimori H, Tomono Y, Hamano K, Nose T. Dumbbell-shaped trigeminal neurinoma in a child. *Acta Neurochir (Wien)* 1999;141:429-433
7. Bunc G, Milojkovic V, Kosir G, Kovacic S, Rebol J. Dumbbell hypoglossal neurinoma with intra- and extracranial paravertebral expansion. *Acta Neurochir (Wien)* 1998;140:1209-1210
8. Rzyman W, Skokowski, Wilimski R, Kurowski K, Stempniewicz M. One step removal of dumb-bell tumors by postero-lateral thoracotomy and extended foraminectomy. *Eur J Cardiothorac Surg* 2004;25:509-514
9. Uchida K, Baba H, Maezawa Y, Chen Q, Imura S. Lumbosacral dumb-bell neurilemmoma approached by microsurgical interlaminar foraminectomy. A case report. *Int Orthop* 1996;20:119-122
10. Barry C, Kalamarides M, Polivka M, George B. Cervical dumbbell intra-extradural hemangioblastoma: total removal through the lateral approach: technical case report. *Neurosurg* 2005;56:p E625